

КЛИНИКА, ДИАГНОСТИКА И
ЛЕЧЕНИЕ ЛИМФОИДНЫХ ОПУХОЛЕЙ

Высокодозная химиотерапия при рецидиве фолликулярной лимфомы цитологического типа 3В с делецией локусов генов *BCL6* (3q27) и *TP53* (17p13): собственное наблюдение и обзор литературы

Е.Е. Звонков, Н.Г. Габеева, М.В. Фирсова, Е.В. Моисеева, В.В. Троицкая, Л.А. Кузьмина, Т.Н. Обухова, А.М. Ковригина, Е.Н. Паровичникова, В.Г. Савченко

ФГБУ «Гематологический научный центр» МЗ РФ, Новый Зыковский пр-д., д. 4а, Москва, Российская Федерация, 125167

РЕФЕРАТ

Актуальность и цели. В статье описывается редкое клиническое наблюдение фолликулярной лимфомы (ФЛ) цитологического типа 3В с нодулярно-диффузным ростом и представлен обзор литературы. ФЛ 3В с нодулярно-диффузным ростом — редкая лимфоидная опухоль без четко разработанного алгоритма лечения. Цитогенетически помимо отсутствия классической *t*(14;18) в небольшом числе наблюдений выявляются сочетанные делеции 17p13 (локус гена *TP53*) и 3q27 (локус гена *BCL6*). Возможно, такое сочетание отрицательно влияет на прогноз ФЛ. Уникальная способность бендамустина вызывать *TP53*-независимый апоптоз открывает новые возможности для высокодозной химиотерапии лимфом. Цель исследования заключается в оценке эффективности и переносимости режима кондиционирования BeEAM с использованием бендамустина в высоких дозах с последующей аутоТГСК у пациента с рецидивом ФЛ 3В с сочетанной делецией 17p13 и 3q27.

Методы. У пациента 58 лет с ФЛ 3В после 8 курсов R-CHOP и 2-летней поддерживающей терапии ритуксимабом выявлены генерализованное увеличение лимфатических узлов и очаг в левой доле печени. В биоптате печени подтвержден рецидив ФЛ 3В с нодулярно-диффузным ростом и высоким показателем Ki-67 (60 %). Цитогенетически выявлены делеции 17p13 и 3q27.

Результаты. Было проведено 4 противорецидивных курса (2 — DHAP и 2 — ICE). ПЭТ-контроль: полная регрессия лимфатических узлов при сохранении степени накопления радиофармпрепарата в очаге печени. Выполнено кондиционирование в режиме BeEAM (бендамустин — 600 мг) с последующей аутологичной трансплантацией гемопоэтических стволовых клеток (аутоТГСК). На день +46 после аутоТГСК опухолевый очаг в печени был ПЭТ-отрицательным. Ремиссия сохраняется в течение 10 мес.

Заключение. Представляется перспективным дальнейшее изучение эффективности программ с включением бендамустина в высоких дозах при *TP53*-мутантных формах агрессивных лимфоидных опухолей.

LYMPHOID
MALIGNANCIES

High-Dose Chemotherapy for Relapsed Follicular Lymphoma Grade 3B with Deletions of Loci of *BCL6* (3q27) and *TP53* (17p13) Genes: Case Report and Literature Review

E.E. Zvonkov, N.G. Gabeeva, M.V. Firsova, E.V. Moiseeva, V.V. Troitskaya, L.A. Kuz'mina, T.N. Obukhova, A.M. Kovrigina, E.N. Parovichnikova, V.G. Savchenko

Hematology Research Center under the Ministry of Health of the Russian Federation, 4a Novyi Zykovskii pr-d, Moscow, Russian Federation, 125167

ABSTRACT

Background. The article describes a rare case of grade 3B follicular lymphoma (FL) with a nodular-diffuse growth; it also presents a literature review. Grade 3B follicular lymphoma with a nodular-diffuse growth is a rare lymphoid neoplasm, and no optimal therapeutic strategies have been developed for it. In addition to the absence of the classic *t*(14;18), combined deletions of 17p13 (*TP53* gene locus) and 3q27 (*BCL6* gene locus) are observed in a very few cases. This combination may negatively affect the FL prognosis. The unique ability of bendamustine to induce *TP53*-independent apoptosis offers new opportunities for the high-dose chemotherapy of lymphomas.

Objective. To evaluate efficacy and tolerance of the BeEAM conditioning regimen using high-dose bendamustine followed by autologous HSCT in a patient with 3B FL relapse and combined 17p13 and 3q27 deletion.

Methods. A 58-year-old man was diagnosed with 3B grade FL. After 8 R-CHOP courses and a two-year maintenance therapy with Rituximab, he developed a generalized enlargement of lymph nodes, and a neoplasm in left liver lobe. A liver biopsy confirmed the relapse of grade 3B FL with a nodular-diffuse growth and a high Ki-67 level (60 %). Cytogenetic analysis identified 17p13 and 3q27 deletions.

Results. Four courses of anti-relapse therapy were performed (2 — DHAP and 2 — ICE). PET scanning showed a complete regression in lymph nodes, whereas the size of the focus in the liver and the rate of accumulation of radiopharmaceuticals in it remained unchanged. BeEAM conditioning regimen (bendamustine — 600 mg) followed by autologous HSCT were performed. 46 days after the autologous HSCT, the tumor focus in the liver was PET-negative. The remission retained for 10 months.

Conclusion. Further study of the efficacy of high-dose bendamustine in the therapy of aggressive lymphoid tumors with *TP53* mutation seems promising.

Ключевые слова: фолликулярная лимфома, TP53-независимый апоптоз, бендамустин.

Keywords: follicular lymphoma, TP53-independent apoptosis, bendamustine.

Получено: 24 октября 2014 г.

Принято в печать: 27 октября 2014 г.

Received: October 24, 2014

Accepted: October 27, 2014

Для переписки: Нэлли Георгиевна Габеева, канд. мед. наук, Новый Зыковский пр-д., д. 4а, Москва, Российская Федерация, 125167; тел.: +7(495)612-48-10; e-mail: dr.gabeeva@gmail.com

For correspondence: Nelli Georgievna Gabeeva, PhD, 4a Novyi Zыkovskii pr-d, Moscow, Russian Federation, 125167; Tel.: +7(495)612-48-10; e-mail: dr.gabeeva@gmail.com

Для цитирования: Звонков Е.Е., Габеева Н.Г., Фирсова М.В., Моисеева Е.В., Троицкая В.В., Кузьмина Л.А., Обухова Т.Н., Ковригина А.М., Паровичникова Е.Н., Савченко В.Г. Высокодозная химиотерапия при рецидиве фолликулярной лимфомы цитологического типа 3В с делецией локусов генов *BCL6* (3q27) и *TP53* (17p13): собственное наблюдение и обзор литературы. *Клин. онкогематол.* 2015; 8(1): 36–43.

For citation: Zvonkov E.E., Gabeeva N.G., Firsova M.V., Moiseeva E.V., Troitskaya V.V., Kuz'mina L.A., Obukhova T.N., Kovrigina A.M., Parovichnikova E.N., Savchenko V.G. High-Dose Chemotherapy for Relapsed Follicular Lymphoma Grade 3B with Deletions of Loci of *BCL6* (3q27) and *TP53* (17p13) Genes: Case Report and Literature Review. *Klin. Onkogematol.* 2015; 8(1): 36–43 (In Russ.).

ВВЕДЕНИЕ

Фолликулярная лимфома (ФЛ) — гетерогенная группа лимфоидных опухолей, различающихся по клиническому течению, ответу на терапию и прогнозу. Как и любая зрелоклеточная лимфоидная опухоль, ФЛ с разной скоростью, но почти неизбежно (3 % случаев в год) трансформируется в диффузную В-крупноклеточную лимфому (ДВКЛ). Клинико-морфологические характеристики ко времени первичной диагностики отражают один из промежуточных этапов процесса трансформации опухоли с изменением ее биологических характеристик [1].

Попытки описать фазовые переходы ФЛ в ДВКЛ предприняты в разных классификациях лимфом, в т. ч. и ВОЗ 2001/2008 г. В основу положен подсчет числа и характер роста крупных опухолевых клеток (с морфологией центробластов) на зрелоклеточном фоне (опухолевых клеток с морфологией centroцитов). С одной стороны, такой подход кажется примитивным, с другой — остается пока единственным надежным критерием быстрой морфологической дифференцировки ФЛ, трансформированной в ДВКЛ, и ДВКЛ *de novo* [2].

Разделение ФЛ на цитологические типы 1, 2 и 3А, скорее, условно (табл. 1), т. к. клинических данных, подтверждающих их биологическое различие, нет. Однако значимость выделения ФЛ цитологического типа 3В неоспорима, т. к. агрессивное клиническое течение и сравнительно «скромный» ответ на терапию определяют необходимость отнесения этой опухоли в отдельную группу [3].

Диагноз ФЛ 3В устанавливается при обнаружении в гистологических препаратах сплошных полей опухолевых клеток с морфологией центробластов без примеси centroцитов. Опухолевые клетки, или центробласты, могут формировать участки диффузного роста со стиранием

границ фолликулярных структур. Отсутствие опухолевых клеток среднего размера с морфологией centroцитов и диффузный рост часто затрудняют дифференциальную диагностику ДВКЛ. Кроме того, высока вероятность ошибки в морфологической оценке цитологических типов 3А и 3В, что может исказить дальнейший статистический анализ.

По сравнению с другими цитологическими типами прогноз при ФЛ 3В менее благоприятный [4, 5]. В отличие от ФЛ 1–3А, при которых стандартная химиотерапия приводит к достижению длительных ремиссий, а общая 5-летняя выживаемость составляет около 70 %, при ФЛ 3В общая 5-летняя выживаемость не превышает 45 %, даже при применении антрациклинсодержащих курсов химиотерапии [6, 7]. В отличие от ДВКЛ развитие рецидивов при ФЛ 3В практически неизбежно. Следует обратить внимание, что ни в одну из используемых в настоящее время прогностических моделей ФЛ (FLIPI и FLIPI2), где к факторам, влияющим на прогноз, отнесены возраст, стадия, количество нодальных областей поражения, концентрация гемоглобина и уровень лактатдегидрогеназы (ЛДГ), размер конгломератов лимфатических узлов, уровень $\beta 2$ -микроглобулина и поражение костного мозга, морфологические характеристики опухоли не включены [8, 9].

Становится понятным, что при ФЛ 3В меняется не только морфологическая картина, но и фенотипические и молекулярно-генетические свойства опухоли [10, 11]. Иммуногистохимическая картина ФЛ 3В неоднородна и характеризуется снижением частоты экспрессии поверхностных антигенов *BCL2*, *CD10*, частым выявлением маркера позднего фолликулярного/постфолликулярного этапа дифференцировки В-клеток герминативного центра *MuM1* (multiple myeloma oncogene 1), повышением пролиферативного индекса *Ki-67*. При цитогенетическом исследовании транслокация *t(14;18)* (*q21;q32*), обнаруживаемая в подавляющем большинстве случаев (80–90 %) ФЛ 1–3А, выявляется менее чем в 10 % случаев ФЛ 3В [12, 13]. Отсутствие *t(14;18)* (*q21;q32*) не только усложняет диагноз ФЛ 3В, но и, возможно, отрицательно влияет на прогноз. Появляются новые «драйверные» мутации генов *BCL6*, *MYC*, *TP53*, которые практически не определяются при ФЛ 1–3А. Можно предположить, что агрессивное течение опухоли и резистентность к проводимой химиотерапии

Таблица 1. Градации фолликулярной лимфомы (ВОЗ, 2008)

| Градация | Количество центробластов (в 10 полях большого увеличения, $\times 40$) |
|----------|--|
| 1 | 0–5 |
| 2 | 5–15 |
| 3 | > 15 |
| A | Centroциты присутствуют |
| B | Сплошные поля центробластов, возможен диффузный рост |

связаны с появлением именно этих молекулярно-генетических событий [1].

Редкость ФЛ цитологического типа 3В (2,5–4 % случаев ФЛ) пока не дает возможности не только полностью охарактеризовать биологию данной опухоли, но и разработать эффективную терапию. Протоколов лечения ФЛ 3В с доказанной высокой эффективностью не существует. Выявление в 30–40 % случаев ФЛ 3В мутаций гена *TP53* диктует необходимость применения в схемах химиотерапии препаратов, способных индуцировать в клетках опухоли *TP53*-независимый апоптоз. По аналогии с ДВКЛ рациональной представляется тактика интенсификации противоопухолевого лечения не только при развитии рецидивов, но и у первичных больных [14].

В настоящей статье представлены особенности диагностики и выбора терапии у больного с рецидивом ФЛ 3В с делецией локусов 3q27 и 17p13, а также обзор литературы на эту тему.

КЛИНИЧЕСКОЕ НАБЛЮДЕНИЕ

Мужчина, 58 лет, в ноябре 2010 г. отметил увеличение подчелюстных, шейных, подмышечных лимфатических узлов. При обследовании помимо периферической лимфаденопатии были выявлены увеличение размеров внутрибрюшных и забрюшинных лимфатических узлов, селезенки (180 × 86 мм), множественные очаги в обеих долях печени (5–25 мм в диаметре), образование в области головки поджелудочной железы (60 × 36 мм), несколько очаговых образований размером 2–5 мм в легких, диффузная инфильтрация костного мозга лимфоидными клетками, повышение активности ЛДГ до 960 ЕД/л. При гистологическом исследовании материала биопсии лимфатического узла левой паховой области обнаружена нодулярно-диффузная инфильтрация крупными опухолевыми клетками с округло-овальными и многодольчатыми ядрами (морфология центробластов). Обращало на себя внимание наличие частых фигур митоза. По данным иммуногистохимического исследования, опухолевые клетки мономорфно экспрессировали CD20, МuM1. Реакция на CD10, BCL2, cyclin D1 была отрицательной. Индекс пролиферативной активности Ki-67 составлял 70 %. При цитогенетическом исследовании методом FISH (флуоресцентная гибридизация *in situ*) в ткани лимфатического узла перестройки гена *BCL2/18q21* и транслокации *t(14;18)(q32;q21)* не выявлялись. Таким образом, был установлен диагноз: ФЛ 3В цитологического типа с трансформацией в ДВКЛ.

С декабря 2010 г. по май 2011 г. больному было проведено 8 курсов по программе R-CHOP. В июне 2011 г. констатирована полная регрессия экстранодальных очагов, нормализация размеров селезенки; обнаруживались единичные забрюшинные и подвздошные лимфатические узлы размером не более 10–20 мм. По данным позитронно-эмиссионной томографии (ПЭТ) были получены неубедительные данные о наличии активной опухоли в заднешейной, левой подвздошной областях и в лимфатических узлах средостения. Уровень ЛДГ был в норме, в костном мозге В-клеточная клональность не определялась. На фоне поддерживающей терапии ритуксимабом (375 мг/м² каждые 3 мес.) состояние оставалось стабильным до июня 2013 г., когда появилась тенденция к увеличению периферических и внутрибрюшных лимфатических узлов. При компьютерной томографии

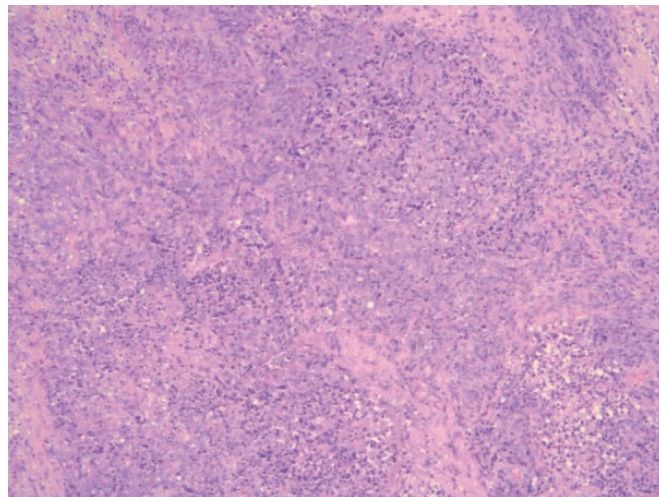


Рис. 1. Биопсия печени. Диффузно-очаговый крупноклеточный лимфоидный инфильтрат. Окраска гематоксилином и эозином, ×100

Fig. 1. Liver biopsy. Diffuse and focal large cell lymphoid infiltrate. Hematoxylin and eosin stain, ×100

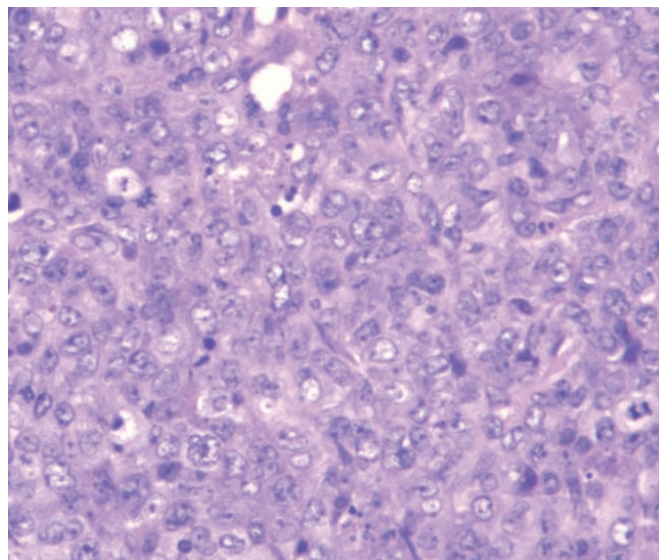


Рис. 2. Биопсия печени. Клетки опухолевого субстрата представлены центробластами с многодольчатыми и округло-овальными ядрами, наличием фигур митозов. Окраска гематоксилином и эозином, ×400

Fig. 2. Liver biopsy. Cells of the tumor substrate are presented by centrioblasts with multilobular and round and oval-shaped nuclei, and by presence of mitotic figures. Hematoxylin and eosin stain, ×400

во II сегменте левой доли печени был обнаружен очаг размером 34 × 24 мм. Выполнена лапароскопическая биопсия образования печени. Гистологически в биоптате выявлялись нодулярно-диффузные инфильтраты, клеточный состав которых соответствовал ФЛ 3В и был представлен преимущественно крупными клетками с морфологией центробластов (рис. 1 и 2), экспрессирующих CD20, МuM1, частично CD23 и BCL2. Индекс пролиферативной активности Ki-67 составлял 60 %. При FISH-исследовании опухолевых клеток в печени транслокации с вовлечением локуса гена *BCL2* (18q21) и гена *MYC* не отмечено. В 30 % ядер была обнаружена делеция 17p13 (рис. 3), в 20 % ядер — отсутствие теломерного участка локуса гена *BCL6*, позволяющего

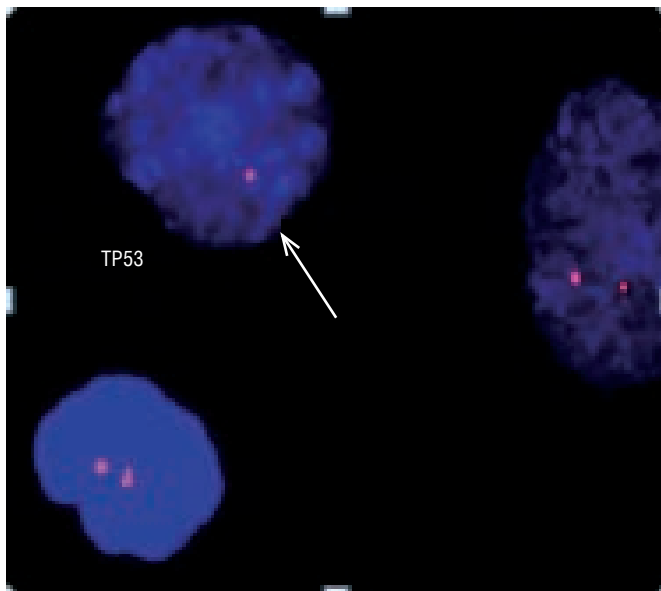


Рис. 3. FISH-исследование опухолевых клеток фолликулярной лимфомы печени. Единичный красный сигнал в 30 % клеток, указывающий на наличие делеции гена *TP53* (17p13)

Fig. 3. FISH-testing of tumor cells of follicular hepatic lymphoma. A single red signal of 30 % of cells indicating a *TP53* gene deletion (17p13)

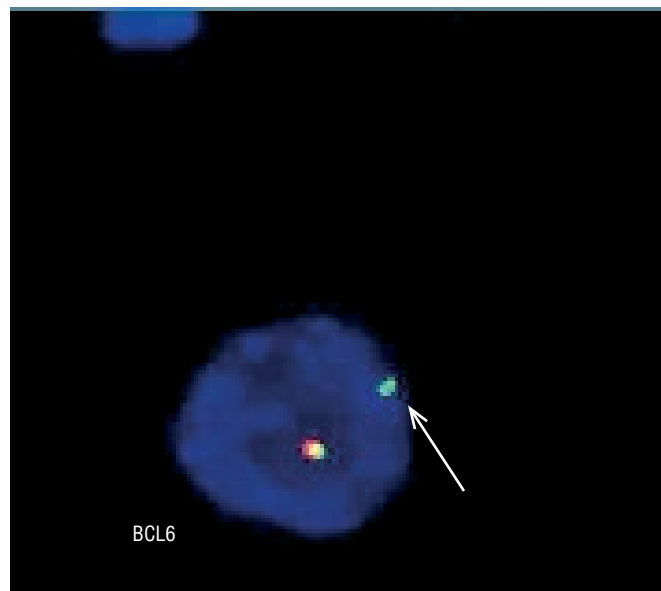


Рис. 4. FISH-исследование опухолевых клеток фолликулярной лимфомы печени. Зеленый сигнал в 20 % клеток, указывающий на отсутствие теломерного участка локуса гена *BCL6* (3q27)

Fig. 4. FISH-testing of tumor cells of follicular hepatic lymphoma. A green signal of 20 % of cells indicating absence of a telomere fragment of the *BCL6* gene locus (3q27)

предположить его делецию или транслокацию (рис. 4). В костном мозге выявлялись единичные лимфоидные инфильтраты. Уровень ЛДГ составлял до 670 ЕД/л. Таким образом, диагностирован генерализованный рецидив ФЛ 3В с делецией 3q27 и 17p13. Пациенту было решено провести высокодозную химиотерапию (ВДХТ) с последующей аутологичной трансплантацией гемопоэтических стволовых клеток (аутоТГСК). В качестве противорецидивной терапии было проведено 2 курса по программе ДНАР и 2 курса ICE. В ноябре 2013 г. выполнена мобилизация и сбор гемопоэтических стволовых клеток крови ($5,16 \times 10^6/\text{кг}$). При контрольном обследовании, несмотря на полную регрессию лимфатических узлов, выявлено повышение уровня ЛДГ (780 ЕД/л), при ПЭТ-исследовании — увеличение метаболической активности в очаге печени (рис. 5).

Учитывая признаки частичной ремиссии и наличие единичного резистентного очага в печени, решено про-

вести ВДХТ с использованием режима кондиционирования ВЕАМ, в котором кармустин заменен на бендамустин (ВеЕАМ). С 22.12.2013 по 26.12.2013 г. пациенту был проведен режим ВеЕАМ:

- бендамустин — 160 мг/м² (т. е. 300 мг) в/в 1 раз в сутки в дни -7, -6;
- цитарабин — 200 мг/м² (т. е. 420 мг) в/в 2 раза в сутки в дни -5, -4, -3, -2;
- этопозид — 100 мг/м² (т. е. 220 мг) в/в 2 раза в сутки в дни -5, -4, -3, -2;
- мелфалан — 140 мг/м² (т. е. 290 мг) 1 раз в сутки в день -1.

Далее выполнена аутоТГСК. Период миелотоксического агранулоцитоза составил 10 дней. Из инфекционных осложнений отмечались стоматит и некротическая энтеропатия. Проводилась антибактериальная терапия тазоцином. Ко времени восстановления гематологических показателей (день +18) по результатам УЗИ образование

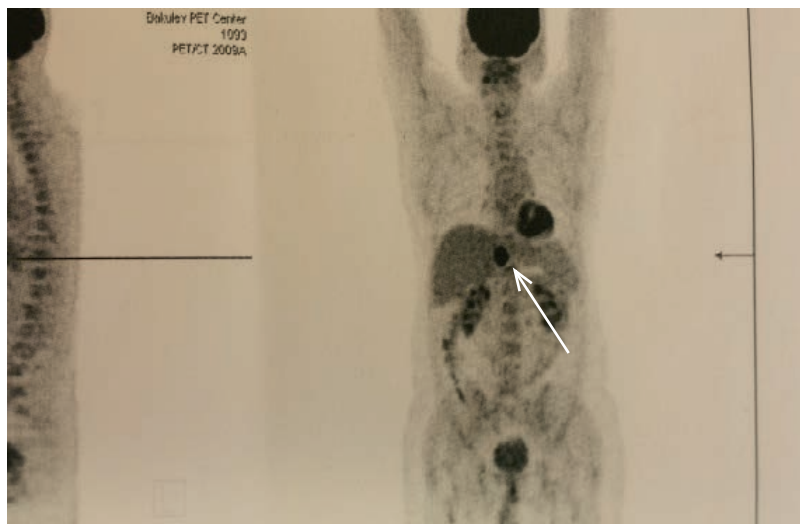


Рис. 5. ПЭТ-исследование до ВДХТ с аутоТГСК. Стрелкой указан опухолевый очаг в печени

Fig. 5. PET examination before HDCT with autoTHSC. The arrow points to a tumor focus in the liver

в печени сократилось до 14×9 мм (исходно 34×24 мм). Обсуждался вопрос о возможности проведения резекции левой доли печени с резидуальным опухолевым очагом. Однако на день +46 размеры образования сократились до $10,0 \times 0,8$ мм. На день +53, по данным ПЭТ, очагов патологической метаболической активности в печени не обнаружено (рис. 6). Следует отметить, что у пациента перед началом противорецидивной терапии были выявлены маркеры гепатита С. На фоне полихимиотерапии усиление репликационной активности вируса и ухудшение функции печени не наблюдались. Ремиссия заболевания сохраняется 8 мес. от окончания противоопухолевой терапии.

ОБЗОР ЛИТЕРАТУРЫ И ОБСУЖДЕНИЕ

ФЛ цитологического типа 3В составляет не более 2,5–4 % всех ФЛ. Средний возраст заболевших — 60 лет, в равном числе мужчины и женщины. По данным I. Oschlies и соавт., в педиатрической практике ФЛ 3В диагностируется несколько чаще [15]. Со времен классификации Н. Раррарорт цитологический состав фолликула лежал в основе подразделения ФЛ на lymphocytic type, mixed type, reticulum-cell type [16, 17]. В Кильской классификации ФЛ 3В значилась как centroblastic lymphoma, follicular [18]. Понятие градаций ФЛ по числу крупных клеток было впервые введено в REAL-классификацию 1994 г. [19]. В ВОЗ-классификации было дано более точное определение ФЛ 3А как подтипа, в котором «центроциты присутствуют», а ФЛ 3В — при наличии только «сплошных полей больших бластных клеток» (см. табл. 1) [2, 20].

До настоящего времени четких дифференциально-диагностических критериев для разграничения ФЛ 3В с диффузным ростом и ДВКЛ *de novo* не существует [21]. В связи с этим часть протоколов по лечению ДВКЛ включает в себя ФЛ 3В, хотя можно предположить разную биологию этих опухолей. При сходной морфологии возможно полное излечение ДВКЛ и практически неминуемое развитие рецидива ФЛ 3В даже через много лет при одинаковых схемах терапии. До настоящего времени неясно: ФЛ 3В — самостоятельное заболевание или этап полной трансформации ФЛ в ДВКЛ? Возможны по крайней мере два варианта возникновения ФЛ 3-го цитологического типа: *de novo* и в результате опухолевой трансформации ФЛ 1–2 в 3А, а затем — в 3В.

Иммуногистохимический профиль ФЛ 3В в большинстве случаев отличается от такового при классической ФЛ. Так, в 30 % случаев отмечается отсутствие экспрессии BCL2, обнаруживаемое в 90 % ФЛ 1–3А, и в 50 % — отсутствие экспрессии CD10, обязательного маркера ФЛ [22]. В 38 % CD10–/*t*(14;18)-негативных случаев ФЛ 3В экспрессируется белок MuM1, характерный для ДВКЛ, как маркер поздней стадии фолликулярной дифференцировки В-клеток. В половине MuM1-позитивных случаев ФЛ 3В гистологически выявляются участки диффузного роста опухолевых клеток. Наличие или отсутствие резидуальной сети фолликулярных дендритных клеток не влияет на дифференциальную диагностику между ФЛ 3-го цитологического типа и ДВКЛ. По рекомендации ВОЗ 2008 г. такие случаи должны трактоваться как ФЛ/ДВКЛ. Было также показано, что больные ФЛ 3В с фенотипом CD10–/MuM1+ имели худший прогноз по сравнению с CD10+/MuM1– [23].

ФЛ 3В обладает генетическими характеристиками, также отличающимися от ФЛ 1–3А. В подавляющем большинстве (80–90 %) случаев ФЛ 1–3А выявляется транслокация *t*(14;18)(q21;q32), которой практически нет при ФЛ 3В [12, 13]. Кроме того, профиль экспрессии генов *t*(14;18)-позитивных случаев соответствовал В-клеткам герминативного центра, а *t*(14;18)-негативных — был близок к ДВКЛ из активированных В-клеток [24].

Обнаружены значительные отличия по числу и локализации хромосомных aberrаций между ФЛ 1–3А и ФЛ 3В. Прежде всего, это касается генов *BCL6* и *TP53*. В 50 % ФЛ 3В выявлялись мутации, связанные с локусом гена *BCL6*, что не встречалось при ФЛ 1–3А [11, 13, 24–26]. Самыми частыми из них являются *t*(3;14)(q27;q32) и *t*(3;22)(q27;q11). Известно, что *BCL6* непосредственно участвует в формировании герминативного центра, а также поддерживает мутационный процесс в В-лимфоцитах и имеет важное значение при ДВКЛ/ФЛ 3В. Представляет интерес, что при ФЛ 3В в 20 % случаев выявляются нарушения, вовлекающие, в отличие от ДВКЛ, преимущественно альтернативные регионы гена *BCL6* (66 % при ФЛ 3В vs 2 % при ДВКЛ) [27]. Клиническое значение этого факта в настоящее время неясно, но можно предположить, что подобная гетерогенность вносит свой вклад в различия онкогенеза и клинического течения ДВКЛ и ФЛ 3В. Появление мутаций, связанных с *BCL6* при *t*(14;18)-негативных ФЛ, отрицательно сказывается на клинической картине и ухудшает прогноз [28–30].

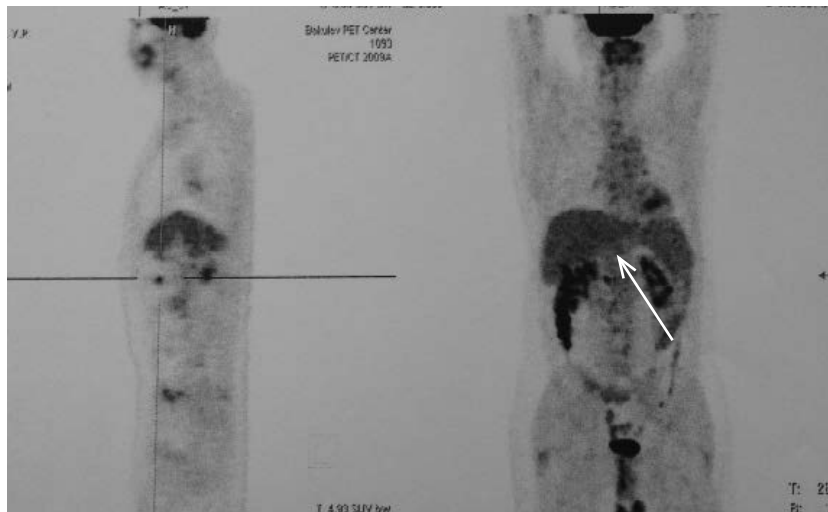


Рис. 6. ПЭТ-исследование после ВДХТ с аутоТГСК. Стрелкой указано отсутствие очагов патологической метаболической активности в печени

Fig. 6. PET examination after HDCT with auto-THSC. The arrow points to absence of foci of abnormal metabolic activity in the liver

Аналогичные изменения касаются мутационного статуса гена *TP53* в группах ФЛ 1–3А и ФЛ 3В. Делеция 17p13 встречалась чаще в группе ФЛ 3В (10 из 32 больных) по сравнению с ФЛ 1–3А (4 из 73 больных) [11]. Т. Katzenberger и соавт. сообщали, что делеция 17p13 была обнаружена у 40 % больных ФЛ 3В с диффузным ростом и отсутствовала в случаях ФЛ 3В без диффузного компонента [31]. По сравнению с группой с диким типом у больных с мутированным *TP53* отмечалось статистически значимое уменьшение показателей безрецидивной ($p < 0,001$) и общей выживаемости ($p = 0,009$) [32].

В нормальных В-лимфоцитах гены *BCL6* и *TP53* отрицательно регулируют друг друга, поддерживая мутационный гомеостаз герминативного центра. В 2004 г. R. Phan и R. Dalla-Favera описали механизм репрессии транскрипции гена *TP53* путем связывания белка *BCL6* с двумя специфичными последовательностями промоторного региона гена *TP53* [33]. В норме этот механизм подавления проапоптотического гена необходим для предотвращения *TP53*-зависимого апоптоза в период активных соматических гипермутаций в клетках герминативного центра. С другой стороны, чрезмерная активация гена *BCL6* отрицательно регулируется через *TP53* [34].

В опухолевых клетках с транслокацией 3q27 постоянная экспрессия белка *BCL6* обеспечивает стойкое подавление экспрессии белка p53, которая может быть уже изначально снижена в результате мутаций. Создаются условия для бесконтрольного мутационного процесса в В-лимфоцитах, их опухолевой трансформации и одновременно для развития устойчивости к цитостатическому воздействию. Вероятно, аналогичная ситуация возникла и в описанном нами клиническом наблюдении, в котором с помощью цитогенетического исследования удалось одновременно обнаружить делеции локусов генов *BCL6* и *TP53*.

Можно провести аналогию с уже хорошо изученной «double-hit»-лимфомой, при которой синхронная дисрегуляция генов *MYC* и *BCL2/BCL6* также приводит к бесконтрольному росту и резистентности В-клеточной опухоли к химиотерапии [35, 36]. Изменения double-*TP53/BCL6*, происходящие в клетках ФЛ 3В, вероятно, во многом определяют ее иммуноморфологические особенности и прогноз (табл. 2). Интересным остается и факт обнаружения в 11–22 % случаев ФЛ 3В транслокаций, связанных с локусом гена *MYC* [1, 12, 22].

В описанном нами наблюдении заболевание было диагностировано в распространенной стадии с генерализованным поражением лимфатических узлов и множественными экстранодальными очагами. Уже при первичном исследовании биоптата лимфатического узла выявлялись признаки трансформации в ДВКЛ: наряду с нодулярными присутствовали участки диффузного роста опухолевых клеток с морфологией центробластов, экспрессирующие

MuM1 при отсутствии CD10 и BCL2; отмечались высокий пролиферативный индекс, отсутствие t(14;18), что по современным представлениям соответствует ФЛ цитологического типа 3В с участками диффузного роста. Дальнейшее клиническое течение опухоли и данные цитогенетических исследований подтвердили наше предположение.

Современная тактика лечения ФЛ значительно варьирует: от монотерапии с отсроченным началом после установления диагноза («наблюдай и жди») до ВДХТ с аутоТГСК [37, 38]. Редкость, отсутствие четких иммуноморфологических и молекулярно-генетических признаков, позволяющих очертить границы опухоли, занимающей промежуточное положение между ФЛ и ДВКЛ, приводят к несостоятельности попыток разработать единый подход к тактике лечения ФЛ 3В. Возможно, учитывая близость ФЛ 3В к ДВКЛ, следует руководствоваться принципами лечения агрессивных лимфом [14]. Представляется рациональным в качестве индукции ремиссии применение антрациклинсодержащих курсов, а в случае развития рецидива — второй линии терапии с высокодозной консолидацией. Так, по некоторым данным, 5-летняя общая выживаемость в группе больных ФЛ 3В, в лечении которых применялись антрациклинсодержащие режимы, была статистически значимо выше по сравнению с пациентами, у которых антрациклины не использовались ($p = 0,015$) [6]. Однако, несмотря на применение более агрессивных курсов химиотерапии, общая выживаемость в группе больных ФЛ 3В неудовлетворительна и не превышает 45 %. Определить прогноз ФЛ 3В по установленным для ФЛ международным прогностическим индексам (FLIPI, FLIPI2) не всегда представляется возможным [5].

Клиническое наблюдение, представленное нами, наглядно демонстрирует недостаточную эффективность стандартных подходов к терапии данного варианта ФЛ. Несмотря на проведение 8 курсов R-СНОР и поддерживающей терапии ритуксимабом, через 2 года ремиссии у больного развился рецидив. Платиносодержащие курсы химиотерапии второй линии (DHAP, ICE) имели минимальный эффект. Одновременно с уменьшением лимфатических узлов сохранялся устойчивый опухолевый очаг в печени, при цитогенетическом исследовании биоптата которого была выявлена сочетанная делеция 3q27 и 17p13. Таким образом, была констатирована устойчивость опухолевых клеток к стандартной иммунохимиотерапии первой и второй линий. Предпринята попытка использовать высокие дозы бендамустина, основанная на лабораторно доказанных свойствах этого цитостатического препарата индуцировать *TP53*-независимый апоптоз в опухолевых В-лимфоцитах. Интенсивность цитостатического воздействия решено было увеличить путем использования высокодозного режима кондиционирования ВЕЕАМ с последующей аутоТГСК.

Таблица 2. Сравнительная характеристика лимфом (фолликулярной 1–3А, 3В и диффузной В-крупноклеточной)

| Характеристики | ФЛ 1–3А | ФЛ 3В | ДВКЛ |
|---------------------|--|---|---------------------------------|
| Морфологические | Фолликулярный рост, преимущественно центроциты | Часто присутствует диффузный рост, преимущественно центробласты | Диффузный рост |
| Имунофенотипические | CD10+/BCL6+/MuM1/IRF4– | CD10+/-/BCL6+/MuM1/IRF4+ | CD10+/-/BCL6 +/-/MuM1/IRF4+/- |
| Генетические | Транслокация (14;18) 90 % | Транслокация (14;18) 10 % | Транслокация (14;18) 5 % |
| | Транслокация <i>TP53</i> 5 % | Транслокация <i>TP53</i> 30 % | Транслокация <i>TP53</i> 30 % |
| | Транслокация <i>BCL6</i> 0 % | Транслокация <i>BCL6</i> 16 % | Транслокация <i>BCL6</i> 30 % |
| | <i>BCL6</i> ABR преимущественно | <i>BCL6</i> ABR преимущественно | <i>BCL6</i> MBR преимущественно |

ABR (alternative breakpoint region) и MBR (major breakpoint region) — это соответственно альтернативный и главный регионы поломки гена *BCL6*.

Благодаря присоединению бензимидазольного ядра и остатка бутановой кислоты бендамустин сочетает в себе черты алкилирующего агента и пуриновых аналогов (рис. 7). Однако отсутствие перекрестной чувствительности с другими алкилирующими средствами (например, циклофосфамидом, кармустином или цисплатином) свидетельствует о том, что механизм действия бендамустина несколько отличается от препаратов этой группы. Помимо функций, присущих алкилирующим агентам и пуриновым аналогам, бендамустин оказался активным при *TP53*-дефицитных В-клеточных опухолях [39–42]. В работе G. Roue и соавт. на клеточных линиях В-клеточных опухолей был поэтапно продемонстрирован механизм активации бендамустином как *TP53*-зависимого митохондриального пути апоптоза (каспаз-зависимого и каспаз-независимого), так и *TP53*-независимого пути за счет способности потенцировать синтез NOXA (проапоптотический белок семейства BCL2), повышения уровня внутриклеточной концентрации активных форм кислорода, а также индукции киназной активности белка ATM, что неизбежно приводит к фазовым арестам клеточного цикла [43].

Бендамустин, синтезированный более 50 лет назад, продемонстрировал свою высокую эффективность при многих гематологических заболеваниях, в т. ч. при ФЛ [44, 45]. M.J. Rummel и соавт. показали преимущество бендамустина (120 мг/м²) в комбинации с ритуксимабом (RB) перед R-СНОР у первичных больных с распространенными стадиями ФЛ и лимфомы из клеток мантисной зоны. Медиана безрецидивной выживаемости составила 54,8 мес. в группе RB vs 34,8 мес. в группе R-СНОР [46]. Высокая эффективность и приемлемая токсичность препарата позволяют применять его как в первой линии терапии, так и при рецидивах [47].

Имеются только единичные сообщения о применении высоких доз бендамустина. Так, в 2012 г. канадскими исследователями были представлены лабораторные доказательства зависимости задействованных цитотоксических механизмов бендамустина от его дозы. По данным N. Veehagru и соавт., увеличение дозы бендамустина приводит не только к повреждению ДНК, но и к ингибированию резервных механизмов ее репарации [48]. Высокие дозы бендамустина (до 200 мг/м²) в комбинации с этопозидом, цитарабином и мелфаланом (курс ВеЕАМ) в качестве режима кондиционирования были впервые применены G. Visani и соавт. [49]. В это исследование включены больные с рецидивами, прогрессирующим неходжкинскими лимфом и лимфомы Ходжкина. Из 43 пациентов 35 (81 %) находились в ремиссии при медиане наблюдения 18 мес. Из 3 пациентов с ФЛ 3-го цитологического типа (без оценки статуса *TP53*), вошедших в эту группу, у 1 развился рецидив через 12 мес. после окончания лечения, 2 оставались под наблюдением

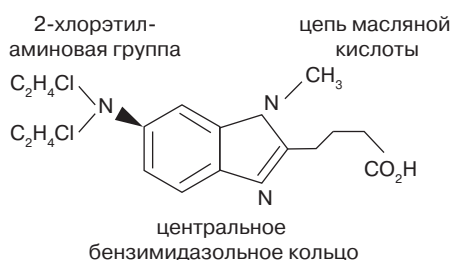


Рис. 7. Химическое строение бендамустина

Fig. 7. Chemical structure of bendamustine

в полной ремиссии продолжительностью 43 и 45 мес. соответственно. В другом исследовании T.M. Mark и соавт. сообщили о применении бендамустина в дозе 225 мг/м² в комбинации с мелфаланом 200 мг/м² в качестве режима кондиционирования при множественной миеломе [50]. Н.Б. Михайлова и соавт. при использовании ВеЕАМ перед аутоТГСК у 7 больных неходжкинскими лимфомами не обнаружили различий во времени восстановления гемопоэза, в нефротоксичности и гепатотоксичности по сравнению с курсом ВеАМ [51].

В нашей клинике режим кондиционирования ВеЕАМ был применен впервые у больного с рецидивом ФЛ 3В с делецией генов *TP53* и *BCL6*. Миелотоксический агранулоцитоз длительностью 10 дней протекал без инфекционных осложнений. Признаков негематологической токсичности отмечено не было. Обращала на себя внимание постепенная редукция очага в печени до полного его исчезновения на день +53 от времени аутоТГСК.

ЗАКЛЮЧЕНИЕ

Редкий диагноз фолликулярной лимфомы цитологического типа 3В требует от морфологов и клиницистов достаточного опыта в оценке особенностей гистологической картины и в выборе терапии. Отсутствие классической транслокации t(14;18) подтверждает нестандартность ситуации и часто препятствует установлению правильного диагноза. Диагноз ДВКЛ, установленный в случаях ФЛ 3В с диффузным компонентом, приводит к ошибкам в выборе терапии и в дальнейшем искажает статистический анализ. Необходима достоверная оценка морфологической картины на достаточном объеме материала, фенотипических проявлений, мутаций, связанных с генами *BCL2*, *BCL6*, *MYC*, *TP53* [3]. В отличие от «double-hit»-лимфом с одновременными перестройками генов *MYC* и *BCL2* или *BCL6* при ФЛ 3В, возможно, удастся «разомкнуть» дважды негативное генетическое событие и индуцировать гибель (апоптоз) опухолевой В-клетки.

КОНФЛИКТЫ ИНТЕРЕСОВ.

Авторы заявляют об отсутствии конфликтов интересов.

ИСТОЧНИКИ ФИНАНСИРОВАНИЯ

Исследование не имело спонсорской поддержки.

ВКЛАД АВТОРОВ

Концепция и дизайн: Е.Е. Звонков, Н.Н. Габеева.

Сбор и обработка данных: Н.Н. Габеева.

Предоставление материалов исследования: М.В. Фирсова, Е.В. Моисеева, В.В. Троицкая, Л.А. Кузьмина.

Анализ и интерпретация данных: Е.Е. Звонков, Н.Н. Габеева.

Подготовка рукописи: Е.Е. Звонков, Н.Н. Габеева, Т.Н. Обухова, А.М. Ковригина.

Окончательное одобрение рукописи: В.Г. Савченко, Е.Н. Паровичникова.

Административная поддержка: В.Г. Савченко.

ЛИТЕРАТУРА/REFERENCES

1. Pasqualucci L., Khiabani H., Fangazio M. et al. Genetics of follicular lymphoma transformation. Cell Rep. 2014; 6(1): 130–40.
2. Swerdlow S.H., Campo E., Harris N.L. et al. (editors) WHO classification of tumours of haematopoietic and lymphoid tissues. Lyon: IARC Press, 2008.

3. Harris N.L., Klain P. Follicular lymphoma grade 3B: is it a real disease? *Haematologica*. 2011; 96(9): 1244–6.
4. Solal-Celigny P., Roy P., Colombat P. et al. Follicular lymphoma international prognostic index. *Blood*. 2004; 104(5): 1258–65.
5. Federico M., Bellei M., Marcheselli L. et al. Follicular lymphoma international prognostic index 2: a new prognostic index for follicular lymphoma developed by the international follicular lymphoma prognostic factor project. *J. Clin. Oncol.* 2009; 27(27): 4555–62.
6. Wahlin B.E., Yri O.E., Kimby E. et al. Clinical significance of the WHO grades of follicular lymphoma in a population-based cohort of 505 patients with long follow-up times. *Br. J. Haematol.* 2012; 156: 225–33.
7. Freedman A. Follicular lymphoma: 2012 update on diagnosis and management. *Am. J. Hematol.* 2012; 87(10): 988–95.
8. Solal-Celigny P., Roy P., Colombat P. et al. Follicular lymphoma international prognostic index. *Blood*. 2004; 104(5): 1258–64.
9. Federico M., Bellei M., Marcheselli L. et al. Follicular lymphoma international prognostic index 2: a new prognostic index for follicular lymphoma developed by the international follicular lymphoma prognostic factor project. *Clin. Oncol.* 2009; 27(27): 4555–60.
10. Harris N.L., Swerdlow S.H., Jaffe E.S. et al. Follicular lymphoma. In: WHO Classification of Tumours of Haematopoietic and Lymphoid Tissues. Ed. by S.H. Swerdlow, E. Campo et al. Lyon: IARC Press, 2008: 220–6.
11. Ott G., Katzenberger T., Lohr A. et al. Cytomorphologic, immunohistochemical, and cytogenetic profiles of follicular lymphoma: 2 types of follicular lymphoma grade 3. *Blood*. 2002; 99(10): 3806–12.
12. Horn H., Schmelzer C., Leich E. et al. Follicular lymphoma grade 3B is a distinct neoplasm according to cytogenetic and immunohistochemical profiles. *Haematologica*. 2011; 96(9): 1327–34.
13. Bosga-Bouwer A.G., van Imhoff G.W., Boonstra R. et al. Follicular lymphoma grade 3B includes 3 cytogenetically defined subgroups with primary t(14;18), 3q27, or other translocations: t(14;18) and 3q27 are mutually exclusive. *Blood*. 2003; 101: 1149–54.
14. Менделеева Л.П., Савченко В.Г., Капланская И.Б., Любимова Л.С. Высокодозная полихимиотерапия с последующей аутотрансплантацией при лимфогранулематозе и лимфосаркомах. Материалы IV ежегодной Российской онкологической конференции. М., 2000. 60 с.
[Mendeleeva L.P., Savchenko V.G., Kaplanskaya I.B., Lyubimova L.S. High-dose polychemotherapy with subsequent autotransplantation in lymphogranulomatosis and lymphosarcomas. *Materialy IV ezhegodnoi Rossiiskoi onkologicheskoi konferentsii*. Moscow, 2000. 60 p. (In Russ.)]
15. Oshlies I., Salaverria I., Mahn F. et al. Pediatric follicular lymphoma — a clinico-pathological study of a population-based series of patients treated within the Non-Hodgkin's Lymphoma-Berlin-Frankfurt-Munster (NHL-BFM) multicenter trials. *Haematologica*. 2010; 95: 253–9.
16. Hicks E.B., Rappaport H., Winter W. Follicular lymphoma; a re-evaluation of its position in the scheme of malignant lymphoma, based on a survey of 253 cases. *Cancer*. 1956; 9(4): 792–821.
17. Rappaport H. Tumours of the haematopoietic system. In: Atlas of tumour pathology, Sec. 3, fasc. 8. Washington, 1966.
18. Lennert K., Feller A. Histopathology of non-Hodgkin's lymphomas. New York: Springer, 1992.
19. Harris N.L., Jaffe E.S., Stein H. et al. A revised European-American classification of lymphoid neoplasms: a proposal from the International Lymphoma Study Group. *Blood* 1994; 84: 1361–92.
20. Jaffe E.S., Harris N.L., Stein H., Vardiman J.W. (editors) WHO Classification of Tumours. Pathology and genetics of tumours of haematopoietic and lymphoid tissues. Lyon: IARC Press, 2001.
21. Ковригина А.М., Пробатова Н.А. Дифференциальная диагностика неходжкинских В-клеточных лимфом. *Онкогематология*. 2007; 2: 4–9.
[Kovrigina A.M., Probatova N.A. Differential diagnostics of non-Hodgkin's B-cell lymphomas. *Onkogematologiya*. 2007; 2: 4–9. (In Russ.)]
22. Bosga-Bouwer A.G., van den Berg A., Haralambieva E. et al. Molecular, cytogenetic, and immunophenotypic characterization of follicular lymphoma grade 3B; a separate entity or part of the spectrum of diffuse large B-cell lymphoma or follicular lymphoma? *Hum. Pathol.* 2006; 37: 528–33.
23. Karube K., Guo Y., Suzumiya J. et al. CD10-MUM1+ follicular lymphoma lacks BCL2 gene translocation and shows characteristic biologic and clinical features. *Blood* 2007; 109: 3076–9.
24. Leich E., Salaverria I., Bea S. et al. Follicular lymphomas with and without translocation t(14;18) differ in gene expression profiles and genetic alterations. *Blood*. 2009; 114(4): 826–34.
25. Otsuki T., Yano T., Clark H.M. et al. Analysis of LAZ3 (BCL-6) status in B-cell non-Hodgkin's lymphomas: results of rearrangement and gene expression studies and a mutational analysis of coding region sequences. *Blood*. 1995; 85: 2877–84.
26. Lee D., Seo J., Oh Y., Kim J., Ko Y. Analysis of follicular lymphoma by dual-color fluorescence in situ hybridization. *Virchows Arch.* 2008; 452(1): 75–81.
27. Butler M.P., Iida S., Capello D. et al. Alternative translocation breakpoint cluster region 5 to BCL-6 in B-cell non-Hodgkin's lymphoma. *Cancer Res.* 2002; 62: 4089–94.
28. Akasaka T., Lossos I.S., Levy R. BCL6 gene translocation in follicular lymphoma: a harbinger of eventual transformation to diffuse aggressive lymphoma. *Blood*. 2003; 102(4): 1443–8.
29. Gollub W., Stassek B., Huckhagel T. et al. BCL6-translocations affect the phenotype of follicular lymphomas only in the absence of t(14;18)IgH/BCL2. *Anticancer Res.* 2009; 29(11): 4649–55.
30. Jardin F., Gaulard P., Buchonnet G. et al. Follicular lymphoma without t(14;18) and with BCL-6 rearrangement: a lymphoma subtype with distinct pathological, molecular and clinical characteristics. *Leukemia*. 2002; 16: 2309–17.
31. Katzenberger T., Ott G., Klein T. et al. Cytogenetic alterations affecting BCL6 are predominantly found in follicular lymphomas grade 3B with a diffuse large B-cell component. *Am. J. Pathol.* 2004; 165: 481–90.
32. O'Shea D., O'Riain C., Taylor C. et al. The presence of TP53 mutation at diagnosis of follicular lymphoma identifies a high-risk group of patients with shortened time to disease progression and poorer overall survival. *Blood*. 2008; 112(8): 3126–9.
33. Phan R.T., Dalla-Favera R. The BCL6 proto-oncogene suppresses p53 expression in germinal-centre B cells. *Nature*. 2004; 432: 635–9.
34. Margalit O., Amram H., Amariglio N. et al. BCL6 is regulated by p53 through a response element frequently disrupted in B-cell non-Hodgkin lymphoma. *Blood*. 2006; 107(4): 1599–607.
35. Lin P., Medeiros L.J. High-grade B-cell lymphoma/leukemia associated with t(14;18) and 8q24/MYC rearrangement: a neoplasm of germinal center immunophenotype with poor prognosis. *Haematologica*. 2007; 92: 1297–301.
36. Johnson N.A., Savage K.J., Ludkovski O. et al. Lymphomas with concurrent BCL2 and MYC translocations: the critical factors associated with survival. *Blood*. 2009; 114: 2273–9.
37. Тумян Г.С., Леонтьева А.А., Фалалеева Н.А. и др. Фолликулярная лимфома: 10 лет терапии. Клиническая онкогематология. 2012; 5(3): 204–13.
[Tumyan G.S., Leont'eva A.A., Falaleeva N.A. et al. Follicular lymphoma: 10 years of therapy. *Klinicheskaya onkogematologiya*. 2012; 5(3): 204–13. (In Russ.)]
38. Кравченко С.К., Нестерова Е.С., Барях Е.А. Протокол лечения фолликулярной лимфомы у больных из группы высокого риска. В кн.: Программное лечение заболеваний системы крови. Под ред. В.Г. Савченко. М.: Практика, 2012: 595–618.
[Kravchenko S.K., Nesterova E.S., Baryakh E.A. Protocol of treatment of follicular lymphoma in high risk patients. In: Savchenko V.G., ed. *Programmnoe lechenie zaboolevaniy sistemy krovi*. (Scheduled therapy of hematological disorders.) Moscow: Praktika Publ., 2012. pp. 595–618.]
39. Schwanen C., Hecker T., Hubinger G. In vitro evaluation of bendamustine induced apoptosis in B-chronic lymphocytic leukemia. *Leukemia*. 2002; 16(10): 2096–105.
40. Roos W.P., Kaina B. DNA damage-induced cell death by apoptosis. *Trends Mol. Med.* 2006; 12: 440–50.
41. Gaul L., Mandl-Weber S., Baumann P., Emmerich B., Schmidmaier R. Bendamustine induces G2 cell cycle arrest and apoptosis in myeloma cells: the role of ATM-Chk2-25A and ATM-p53-21-pathways. *J. Cancer Res. Clin. Oncol.* 2008; 134: 245–53.
42. Di Leonardo A., Linke S.P., Clarkin K., Wahl G.M. DNA damage triggers a prolonged p53-dependent G1 arrest and long-term induction of Cip1 in normal human fibroblasts. *Genes Dev.* 1994; 8: 2540–51.
43. Roue G., Lopez-Guerra M., Milpied P. et al. Bendamustine is effective in p53-deficient B-cell neoplasms and requires oxidative stress and caspase-independent signaling. *Clin. Cancer Res.* 2008; 14(21): 6907–15.
44. Friedberg J.W., Cohen P., Chen L. et al. Bendamustine in patients with rituximab-refractory indolent and transformed non-Hodgkin's lymphoma: results from a phase II multicenter, single-agent study. *J. Clin. Oncol.* 2008; 26(2): 204–10.
45. Kahl B.S., Bartlett N.L., Leonard J.P. et al. Bendamustine is effective therapy in patients with rituximab-refractory, indolent B-cell non-Hodgkin lymphoma: results from a Multicenter Study. *Cancer*. 2010; 116(1): 106–14.
46. Rummel M.J., Kaiser U., Balsler C. et al. Bendamustine Plus Rituximab Is Superior in Respect of Progression Free Survival and CR Rate When Compared to CHOP Plus Rituximab as First-Line Treatment of Patients with Advanced Follicular, Indolent, and Mantle Cell Lymphomas: Final Results of a Randomized Phase III Study of the StiL (Study Group Indolent Lymphomas, Germany). *Blood (ASH Annual Meeting Abstracts)*. 2009; 114: 405.
47. Vacirca J.L., Acs P.I., Tabbara I.A. et al. Bendamustine combined with rituximab for patients with relapsed or refractory diffuse large B cell lymphoma. *Ann. Hematol.* 2014; 93(3): 403–9.
48. Beeharry N., Rattner J.B., Bellacos A., Smith M.R., Yen T.J. Dose dependent effects on cell cycle checkpoints and DNA repair by bendamustine. *PLoS One*. 2012; 7(6): e40342.
49. Visani G., Malerba L., Stefani P.M. et al. BeEAM (bendamustine, etoposide, cytarabine, melphalan) before autologous stem cell transplantation is safe and effective for resistant/relapsed lymphoma patients. *Blood*. 2011; 118(12): 3419–25.
50. Mark T.M., Reid W., Niesvizky R. et al. A phase 1 study of bendamustine and melphalan conditioning for autologous stem cell transplantation in multiple myeloma. *Biol. Blood Marrow Transplant.* 2013; 19(5): 831–7.
51. Михайлова Н.Б., Кондакова Е.В., Власов А.А., Борзенкова Е.С., Успенская О.С., Осипова Н.Э., Афанасьев Б.В. Роль трансплантации гемопоэтических стволовых клеток в лечении лимфом. Материалы конгресса гематологов России. Гематология и трансфузиология. 2012; 3 (приложение): 15.
[Mikhailova N.B., Kondakova E.V., Vlasov A.A., Borzenkova E.S., Uspenskaya O.S., Osipova N.E., Afanas'ev B.V. Role of hematopoietic stem cell transplantation in treatment of lymphomas. *Materialy kongressa gematologov Rossii. Gematologiya i transfuziologiya*. 2012; (3 Suppl.): 15. (In Russ.)]