

Технические аспекты выполнения трепанобиопсий костного мозга

Ю.А. Криволапов

ГОУ ВПО «Северо-Западный государственный медицинский университет имени И.И. Мечникова»,
191015, ул. Кирочная, д. 41, Санкт-Петербург, Российская Федерация

РЕФЕРАТ

Цель трепанобиопсии костного мозга — получить полноценный образец для гистологического исследования кроветворной ткани. В статье представлена информация о показаниях и противопоказаниях для выполнения этой манипуляции. С необходимыми подробностями изложена техника трепанобиопсии иглой Jamshidi, обсуждаются возможные осложнения процедуры и дефекты ее исполнения.

Ключевые слова: трепанобиопсия, исследование костного мозга, игла Jamshidi, техника манипуляции.

Принято в печать: 14 мая 2014 г.

Ю.А. Криволапов — д-р мед. наук, профессор, заведующий отделением клинической молекулярной морфологии, +7 812 303 5039, krivolapov.yuri@gmail.com

Для переписки: Ю.А. Криволапов, 191015, ул. Кирочная, д. 41, Санкт-Петербург, Российская Федерация, +7 812 303 5039, krivolapov.yuri@gmail.com

Для цитирования: Криволапов Ю.А. Технические аспекты выполнения трепанобиопсий костного мозга. Клин. онкогематол. 2014; 7(3): 290–5.

Procedural Considerations for Bone Marrow Trephine Biopsy

Yu.A. Krivolapov

I.I. Mechnikov North-Western State Medical University, Kirochnaya str., 41, St. Petersburg, 191015, Russian Federation

ABSTRACT

The aim of the bone marrow trephine biopsy procedure is to obtain proper specimen for histological evaluation of hematopoietic tissue. The review provides information for indications and contraindications for the procedure. It also describes the procedure of trephine biopsy using a Jamshidi needle in detail and discusses procedural errors and potential complications.

Keywords: trephine biopsy, bone marrow examination, Jamshidi needle, biopsy technique.

Accepted: May 14, 2014

Yu.A. Krivolapov — DSci, Professor, Head of the department of clinical molecular morphology, +7 812 303 5039, krivolapov.yuri@gmail.com

Address correspondence to: Yu.A. Krivolapov, Kirochnaya str., 41, St. Petersburg, 191015, Russian Federation, +7 812 303 5039, krivolapov.yuri@gmail.com

For citation: Krivolapov Yu.A. Procedural Considerations for Bone Marrow Trephine Biopsy. *Klin. onkogematol.* 2014; 7(3): 290–5 (In Russ.).

ПОКАЗАНИЯ И ПРОТИВОПОКАЗАНИЯ ДЛЯ ВЫПОЛНЕНИЯ ТРЕПАНОБИОПСИЙ КОСТНОГО МОЗГА

Трепанобиопсией костного мозга называют медицинскую диагностическую манипуляцию, цель которой — получить образец губчатой кости и кроветворной ткани для гистологического исследования. К трепанобиопсии и гистологическому исследованию прибегают в тех случаях, когда необходимо количественно оценить соотношение кроветворной ткани и жировых клеток в костном мозге, изучить пространственное распределение и взаимное расположение клеток костного мозга, исключить фиброз и метастатическое поражение костного мозга, исследовать костную ткань [1–7].

Показания к выполнению трепанобиопсии костного мозга [2, 4–14]

- Диагностика и определение распространенности (стадии) лимфомы Ходжкина и неходжкинских лимфом.
- Хронический лимфолейкоз (первичная диагностика и подтверждение ремиссии).
- Волосатоклеточный лейкоз (в случае «сухого» аспирата).
- Обследование пациента с подозрением на плазмоклеточную миелому.
- Хронические миелолиферативные заболевания (истинная полицитемия, эссенциальная тромбоцитемия, первичный миелофиброз, системный мастоцитоз).

- Диагностика и оценка эффекта лечения апластической анемии, дифференциальная диагностика с гипопластическими формами миелодиспластических синдромов и острых миелолейкозов.
- Диагностика, определение распространенности (стадии) и оценка эффекта лечения солидных опухолей у детей (нейробластома, рабдомиосаркома, PNET/саркома Юинга и др.).
- Диагностика (в некоторых случаях) и оценка ответа на лечение острых миелолейкозов.
- Диагностика (в некоторых случаях) миелодиспластических синдромов.
- Оценка состояния костного мозга перед аутологичной трансплантацией костного мозга.
- Обследование пациента с лейкоэритробластической картиной крови (увеличение количества метамиелоцитов и палочкоядерных гранулоцитов, появление нормобластов).
- Обследование пациента с лихорадкой неясного генеза.
- Подозрение на диссеминацию гранулематозных инфекционных заболеваний (туберкулез, микозы).
- Диагностика (в некоторых случаях) болезней накопления.
- Обследование пациента с предполагаемым первичным амилоидозом.
- Обследование пациентов с заболеваниями костной ткани.
- Невозможность получить при пункции костного мозга адекватный диагностический материал («сухой» аспират).

Абсолютных противопоказаний для выполнения трепанобиопсии костного мозга, как и для получения аспирата, практически не существует. С необходимыми предосторожностями эти манипуляции могут быть выполнены всем нуждающимся пациентам, в т. ч. и с глубокой тромбоцитопенией или дефицитом факторов свертывания крови (гемофилии). Относительными противопоказаниями для получения столбика костной ткани из задневерхней ости подвздошной кости следует считать локальную инфекцию кожи и подкожной клетчатки, ожог или механическую травму.

Пожалуй, единственное противопоказание для проведения трепанобиопсии костного мозга — отсутствие четко сформулированных показаний.

ТЕХНИКА МАНИПУЛЯЦИИ

Наиболее удобный инструмент для выполнения трепанобиопсии костного мозга — игла Jamshidi [15]. Инструмент представляет собой цилиндрическую иглу длиной более 15 см, дистальная часть которой на протяжении примерно 1,5 см имеет коническое сужение наружного контура и внутренней полости. Игла заканчивается остро заточенным срезом. Внутри иглы помещается стилет-обтуратор, имеющий срез, плоскость которого совпадает со срезом иглы Jamshidi. Иногда стилет имеет острую пирамидальную четырехгранную форму, а игла — заточку в виде короны. Стиллет-обтуратор с помощью замкового устройства прочно фиксируется внутри иглы. Кроме иглы с обтуратором в стандартный набор входит стержень-толкатель, предназначенный для извлечения трепанобиоптата из иглы.

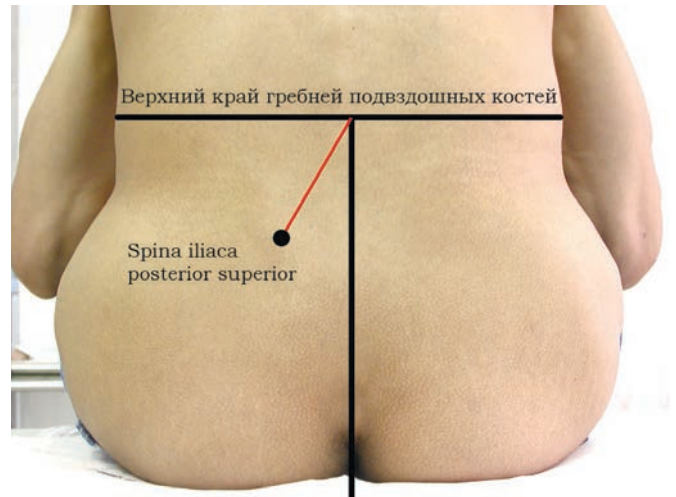

Рис. 1. Топография анатомических ориентиров, необходимых для проведения трепанобиопсии костного мозга. Угол между вертикальной линией и линией, на которой находится задневерхняя ость подвздошной кости, у мужчин составляет примерно 30°, у женщин он несколько больше

Трепанобиопсию проводят в области задневерхней ости правой и/или левой подвздошных костей (*spina iliaca posterior superior*) (рис. 1). Пациента устраивают в одном из положений:

- 1) сидя на высокой кушетке спиной к врачу, туловище несколько приведено к бедрам, для упора на колени можно положить подушку, ноги пациента стоят на скамейке;
- 2) лежа на боку на высокой кушетке, ноги согнуты в коленях и приведены к груди, спина несколько согнута;
- 3) лежа на животе на низкой кушетке.

В исключительных случаях (крайне тяжелое состояние пациента, искусственная вентиляция легких, поздние сроки беременности, ожирение и др.), когда ни одно из этих положений невозможно, манипуляцию выполняют в положении лежа на спине и трепанобиопсии подвергают передневерхнюю ость подвздошной кости. Объем трепанобиоптата, получаемый из передневерхней ости, всегда значительно меньше [16, 17].

Чаще всего при выполнении трепанобиопсии пациент находится в сознании, при этом место манипуляции он не видит, поэтому врач должен все свои действия комментировать и предупреждать пациента обо всех ощущениях, которые могут сопровождать процедуру. У детей манипуляцию проводят под наркозом [18].

После пальпации гребня, задневерхних остей подвздошных костей, крестцово-подвздошного сочленения и выбора места трепанобиопсии на кожу наносят метку несмываемым маркером. Кожу обрабатывают растворами антисептиков, как для оперативного вмешательства. С помощью тонкой иглы раствором препарата для местной анестезии (выбранным с учетом аллергологического анамнеза) выполняют обезболивание кожи («лимонная корочка»). Шприцем, содержащим 5–10 мл раствора для местного обезболивания, с иглой, длина которой больше толщины подкожных тканей, проводят послойную анестезию тканей вплоть до надкостницы. Особенно тщательно следует инфильтрировать надкостницу, вводя раствор анестетика с усилием в нескольких соседних точках, каждый раз через новый прокол фиброзной мембраны, окутывающей кость. Первый прокол надкостницы сопровождается чувством укола, о чем нужно предупредить

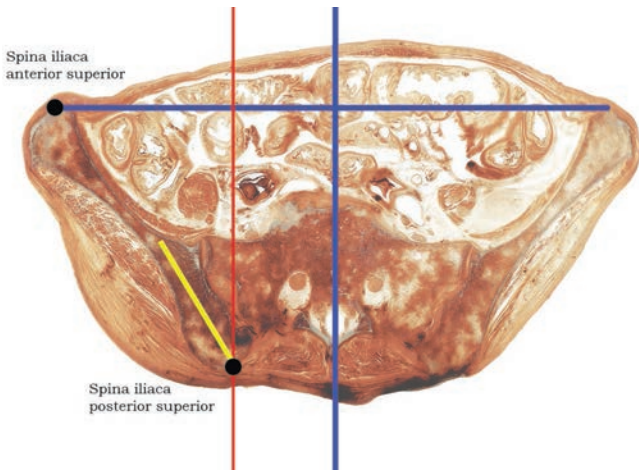


Рис. 2. Прозрачный пластинчатый горизонтальный срез таза, проходящий через передневерхние и задневерхние ости подвздошных костей. Угол между сагиттальной осью (красная линия) и направлением движения иглы (желтый отрезок) составляет примерно 30° для мужчин и несколько больше для женщин

пациента. После того как надкостница инфильтрирована раствором анестетика, необходимо подождать наступления анестезии не менее 1 мин. Пробный укол иглой в надкостницу, утратившую болевую чувствительность, воспринимается как тактильное ощущение без острой боли (пациента спрашивают: «Остро? Тупо?»).

После обезболивания скальпелем с узким лезвием выполняют разрез кожи и подкожной клетчатки длиной около 3–5 мм и глубиной до надкостницы. Через разрез вводят иглу Jamshidi со стилетом-обтуратором, зафиксированным внутри иглы, и продвигают сквозь мягкие ткани до надкостницы. В направлении несколько латерально и вверх (в сторону передневерхней ости этой же подвздошной кости; рис. 1, 2) вращательно-поступательными движениями с усилием иглу внедряют вглубь костного массива. Вращательные движения вокруг оси иглы должны совершаться попеременно по и против часовой стрелки не более чем на 120° в ту и другую сторону. Ввинчивать иглу, как штопор, не следует. Проникновение через кортикальную пластинку воспринимается врачом как ощущение «провала» в ткань меньшей плотности.

После того как кортикальная пластинка пройдена, врач вынимает из иглы Jamshidi стилет-обтуратор и вращательно-поступательным движением углубляется в кость на 3–4 см (рис. 3). Продвижение иглы Jamshidi в толще губчатой кости может сопровождаться для больного неприятными ощущениями с иррадиацией в бедро, о чем необходимо предупредить пациента. Недопустима инфильтрация губчатой кости анестезирующим раствором через иглу Jamshidi для уменьшения возможных последующих болевых ощущений, т. к. даже небольшие количества вводимой жидкости приводят к значительным изменениям гистологического строения костного мозга, в котором происходит «перемешивание» клеток миелиной ткани.

Во время внедрения в массив подвздошной кости трепан всегда должен быть направлен несколько латерально и вверх к передневерхней ости. Ввинчивающие движения с амплитудой около 120° в одну и другую сторону должны тщательно координироваться с усилием поступательного движения иглы вперед. Если усилие

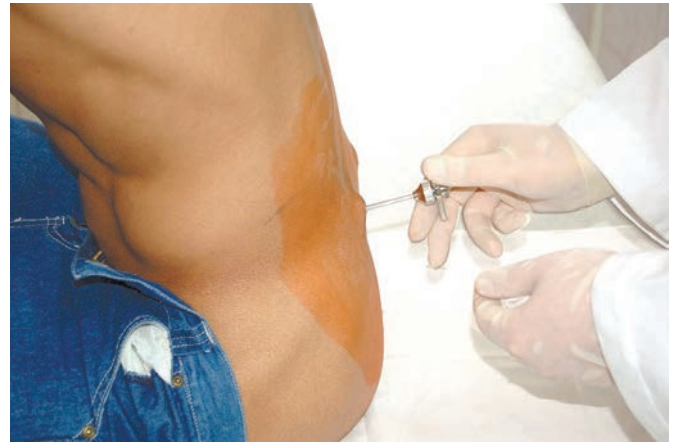

Рис. 3. Пациент во время проведения трепанобиопсии костного мозга

будет избыточным и поступательное движение преобладающим, игла сомнет губчатую кость, а не вырежет цилиндрический столбик. После того как игла проникла в кость на достаточную глубину, можно через наружное отверстие иглы стерильным стержнем-толкателем без усилия прозондировать содержимое ее просвета, чтобы убедиться, что длина костного столбика достаточная и он не смят.

Для отделения от костного массива столбика, вырезанного иглой и находящегося в ее просвете, его основание необходимо «подрезать». Чтобы это сделать, сперва нужно несколько раз повернуть иглу в одном и другом направлении вокруг оси. Далее, неразмашивая вращательными движениями иглу выводят на 2–3 мм (не более) назад из кости. Соблюдая особую осторожность, чтобы не согнуть иглу, инструменту с усилием придают несколько другое направление (на $5-10^\circ$), например вверх, и вращательно-поступательными движениями снова вводят немного наискось на 2–3 мм вглубь. Затем иглу опять выводят на 2–3 мм из кости и, придав ей с усилием противоположное направление, снова ввинчивают на 2–3 мм вглубь. Описанное действие повторяют всего 4 раза, изменяя наклон иглы на $5-10^\circ$ вверх и вниз, вправо и влево в любой последовательности. Если последнюю часть манипуляции выполнить недостаточно тщательно, то при извлечении иглы Jamshidi, столбик костной ткани, связанный основанием с костью, останется на месте, а игла выйдет пустой. Иглу медленно извлекают вращательно-поступательными движениями. По мере извлечения иглы из кости стерильным стержнем-толкателем можно через ее наружное отверстие со стороны рукоятки прозондировать, остается ли костный столбик в игле. Если основание костного столбика было плохо подрезано, то столбик будет «вытаскиваться» из иглы и при зондировании стержень-толкатель станет проникать в иглу глубже по мере извлечения иглы. Если столбик выходит наружу вместе с иглой, то зонд в просвете (стержень-толкатель) будет оставаться на месте.

Отделять столбик костной ткани с помощью простого вращения и расшатывания иглы внутри костного массива не следует.

При правильном выполнении манипуляции с иглой извлекается трепанобиоптат длиной 3,0–3,5 см и более (рис. 4), иногда до 5–6 см. Стержнем-толкателем, диа-

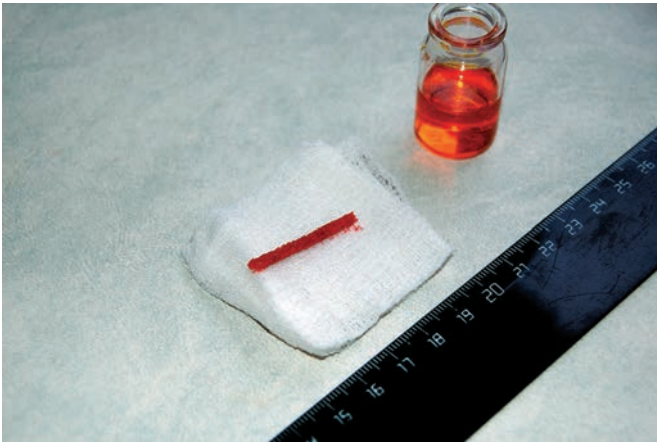


Рис. 4. Трепанобиоптат костного мозга оптимального качества: целый цилиндрический фрагмент губчатой кости диаметром 3 мм и длиной 30 мм

метр которого меньше диаметра дистального отверстия иглы Jamshidi, трепанобиоптат выталкивается в направлении от острия к рукоятке, т. е. через отверстие рукоятки инструмента, а не через отверстие режущего конца.

Существенно упрощает извлечение трепанобиоптата из костного массива приспособление в виде тонкого проволочного фиксатора с обтуратором, которым комплектуются некоторые коммерческие одноразовые наборы для трепанобиопсии костного мозга. Обтуратор имеет рукоятку, такую же как у стилета, его длина на 35 мм короче, чем игла Jamshidi. В торец обтуратора под углом примерно 30° впаяна остро заточенная упругая тонкая проволока, которая имеет длину 35 мм, так что в собранном состоянии заточенный конец проволоки достигает режущей корончатой кромки иглы. Этот обтуратор с проволочным фиксатором очень прост в применении. После того как иглой Jamshidi в костном массиве вырезан столбик ткани нужной длины (важно, чтобы он был не более 35 мм), в просвет иглы вводится до самого конца обтуратор с проволочным фиксатором. Рукоятка обтуратора защелкивается в рукоятке иглы, которую теперь необходимо вместе с обтуратором-фиксатором без каких-либо усилий повернуть вокруг своей оси несколько раз и медленно извлечь вращательно-поступательными движениями. Поскольку фиксатор пружинит и впаян под углом, он в просвете иглы по внутренней стенке проходит до самого края режущей кромки, не задевая и не деформируя костный столбик. У края режущей кромки острый проволочный фиксатор прижимает основание костного столбика к стенке иглы и не дает ему остаться на месте при извлечении трепана из костного массива. Недостаток проволочного фиксатора — ограниченная длина добываемого столбика (35 мм).

Выполнение трепанобиопсии костного мозга, как правило, не требует больших физических усилий, важнее хорошо владеть техникой манипуляции и пользоваться удобным качественным инструментом.

После выполнения трепанобиопсии через этот же кожный разрез можно получить аспират костного мозга, пропунктировав задневерхнюю ость подвздошной кости в стороне от трепанационного отверстия. Практически все иглы для трепанобиопсии костного мозга имеют со стороны рукоятки коническую втулку, которая позволяет присоединить шприц для создания разрежения в просвете иглы и аспирации костного мозга. Если начать высасывать

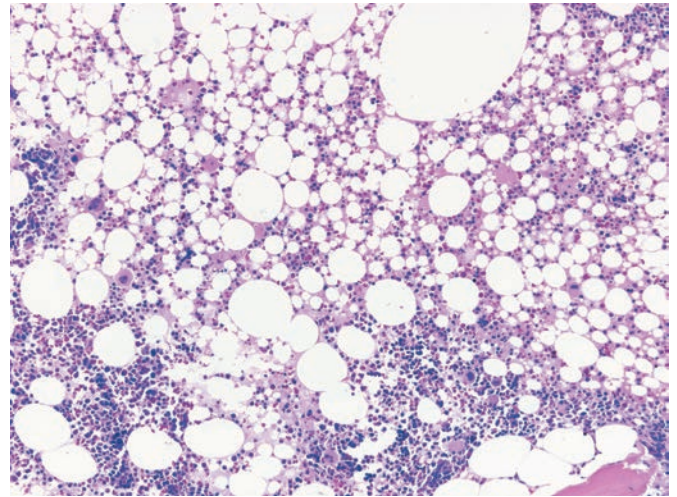


Рис. 5. Изменения костного мозга, возникающие в результате аспирации. Верхняя часть поля зрения содержит смесь клеток миелоидной ткани и раздробленных мелких капель жира. Окраска азур II – эозином, $\times 400$

содержимое костномозговых ячеек до извлечения столбика кости, то кровь из разорванных сосудов, устремляясь в шприц, разрушает жировые клетки, вымывает и перемешивает клетки миелоидной ткани — в межбалочных пространствах образуется жировая эмульсия и клеточный гомогенат, которые не имеют тканевого строения (рис. 5).

Аспирировать костный мозг можно только после того, как трепанобиоптат извлечен из кости пациента (и из просвета иглы). Пользоваться иглой Jamshidi для аспирации не очень удобно, лучше применять специальные, более тонкие и короткие иглы. Для этого необходимо через уже существующий разрез кожи пройти аспирационной иглой до кости и, сместив иглу вместе с мягкими тканями, снова просверлить кортикальную пластинку на некотором удалении ($\geq 1,5$ см) от первого сделанного отверстия, погрузиться в губчатую кость в соседнем участке и только после этого оттуда аспирировать костный мозг для приготовления мазков. Попытка аспирации костного мозга из участков в непосредственной близости к месту трепанации кости может быть неудачной из-за тромбоза мелких кровеносных сосудов костного мозга вокруг трепанационного канала, т. к. механическая травма кости и костного мозга (трепанобиопсия) приводит к высвобождению тканевых тромбопластинов [19, 20].

По окончании манипуляции на кожу накладывают асептическую повязку (наклейку). Пациент должен провести под наблюдением медицинского персонала 2–3 ч, лежа на спине на жесткой поверхности (можно подложить книгу в твердой обложке), при необходимости с пузырьком льда в области, где выполнялась трепанобиопсия. На следующий день следует осмотреть место биопсии, обработать кожу вокруг разреза и заменить повязку. При гигиенических процедурах пациент должен избегать намокания повязки (наклейки).

Осложнения манипуляции, выполненной технически правильно, исправным инструментом и с учетом противопоказаний, исключительно редки. В. Vain (2003) были собраны сведения об осложнениях при проведении 54 890 трепанобиопсий гематологами в Великобритании с 1995 по 2001 г. Ею зарегистрировано 26 осложнений, одно из которых стало смертельным. Самыми частыми осложнениями были кровотечения (14, в т. ч. 1 смертельное),

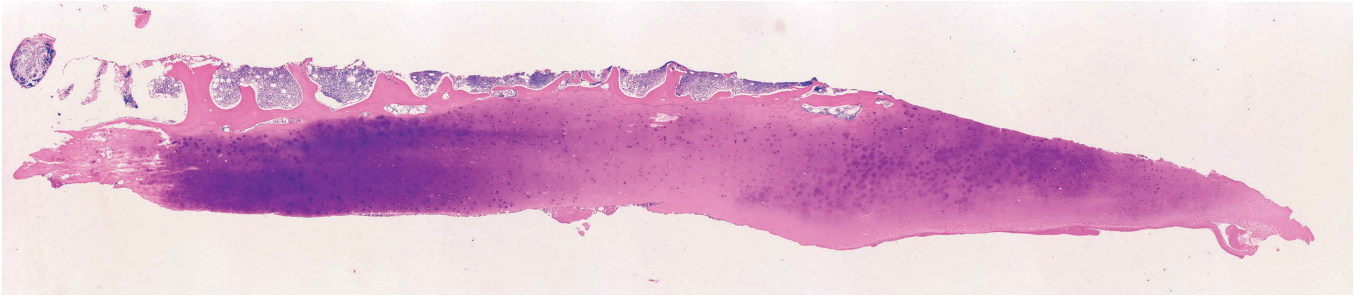


Рис. 6. Трепанобиоптат содержит участок суставной поверхности крестцово-подвздошного сочленения с несколькими субкортикальными костномозговыми ячейками

поломка иглы (7), местная инфекция (3) [21]. В моей практике осложнения при проведении трепанобиопсий также отмечались очень редко. В период с 1999 по 2013 г. мной были исследованы трепанобиоптаты костного мозга 4887 пациентов, осложнения возникли в 3 случаях. В двух из них сломалась игла: один раз отломалась рукоятка (иглу пришлось извлекать, ухватившись обычными пассажимами за торчащую из кости часть), в другой раз игла сломалась у кости (отломок извлекли хирурги через небольшой разрез). Третьим осложнением был внезапный «провал» иглы на всю длину с выходом через кость в забрюшинное пространство у пациента с тромбоцитопенией. «Провал» иглы привел к развитию нарастающей гематомы забрюшинного пространства, что потребовало оперативного вмешательства, но все закончилось благополучно.

ДЕФЕКТЫ ТЕХНИКИ ВЫПОЛНЕНИЯ ТРЕПАНОБИОПСИЙ КОСТНОГО МОЗГА

В трепанобиоптатах костного мозга могут возникать изменения, никак не связанные с заболеваниями кроветворной ткани, а обусловленные выполнением самой трепанобиопсии и гистологической техникой обработки трепанобиоптата, приготовления и окрашивания срезов. Самые частые причины получения образца костного мозга, который оказывается непригодным для исследования, — это ошибки техники трепанобиопсии. Неинформативный трепанобиоптат, как правило, малого размера, содержит в основном надкостницу, кортикальную пластинку губчатой кости и 2–3 субкортикальных костномозговых ячейки. Оценка клеточности костного мозга по субкортикальным ячейкам, если только они одни оказались в трепанобиоптате, может привести к ошибочному заключению о гипоплазии (или даже аплазии). В этих ячейках в норме костный мозг содержит меньше миелоидной ткани, чем в глубоких ячейках, особенно это заметно у лиц пожилого возраста.

В некоторых случаях трепанобиоптаты длиной 25–30 мм содержат только компактную кость кортикальной пластинки. Такой биоптат получается, если трепанационная игла была направлена не в толщу массива губчатой кости, когда трепанируют задневерхнюю ость подвздошной кости, а тангенциально, вдоль кортикальной пластинки (слишком латерально) или вдоль суставной поверхности крестцово-подвздошного сочленения (слишком сагиттально) (рис. 6).

Другой дефект техники выполнения манипуляции — недостаточный объем трепанобиоптата. Объем трепанобиоптата имеет решающее значение в диагностике очаговых изменений костного мозга, например, при поиске метастазов и определении распространенности лимфом.

Плохой инструмент и «плохие руки» часто становятся причиной резкой механической деформации столбика костной ткани. Технически наиболее сложно получить нужный столбик ткани у пациентов с остеопорозом или из очага деструкции костной ткани (например, при плазмоклеточной миеломе). Большие физические усилия приходится прикладывать при выполнении трепанобиопсии у спортсменов и, особенно, у молодых мужчин, которые занимались тяжелой атлетикой и применяли анаболические стероиды. В этих случаях деформация трепанобиоптата возникает довольно часто. В гистологических препаратах трепанобиоптат представлен обломками костных балок, смятым костным мозгом и неизменной кровью между этими отломками. Тем не менее при гистологическом исследовании механически грубо деформированных трепанобиоптатов иногда удается получить важную диагностическую информацию. Например, если речь идет о выявлении метастаза рака, то применение иммуногистохимии иногда оказывается весьма эффективным, поскольку в бесструктурной деформированной клеточной массе можно обнаружить экспрессию цитokerатинов в виде нелокализованного окрашивания. В интерпретации деформированных трепанобиоптатов необходимо избегать категорических диагностических выводов, ограничиваясь описательными заключениями.

Резко выраженные изменения в строении костной ткани и костного мозга могут обнаружиться, если пациенту ранее уже делали трепанобиопсию и трепан при повторной манипуляции случайно попал в зону предыдущего повреждения костной ткани. Изменения оказываются весьма разнообразными: это и разрешающееся кровоизлияние с гемосидерозом, и некроз жировой ткани, и грануляционная ткань. Нередко обнаруживаются поля фиброза и перестройка костных балок, которые можно ошибочно расценить как проявления первичного миелофиброза.

К артефициальным изменениям, точнее объектам, в трепанобиоптате следует отнести частички кожи (эпидермальный эпителий, волосяной фолликул, потовая или сальная железа), волокна скелетной мышцы, иногда даже синовиальной ткани, которые заносит в биоптат трепанационная игла, захватив их при продвижении через мягкие ткани. Как правило, распознавание таких «попутных» объектов не вызывает особых сложностей.

КОНФЛИКТЫ ИНТЕРЕСОВ

Автор подтверждает отсутствие скрытых конфликтов интересов.

ЛИТЕРАТУРА/REFERENCES

1. Wilkins B.S. Pitfalls in bone marrow pathology: avoiding errors in bone marrow trephine biopsy diagnosis. *J. Clin. Pathol.* 2011; 64(5): 380–6.
2. Cotelingam J.D. Bone marrow biopsy: interpretive guidelines for the surgical pathologist. *Adv. Anat. Pathol.* 2003; 10(1): 8–26.
3. Bain B.J. Bone marrow trephine biopsy. *J. Clin. Pathol.* 2001; 54(10): 737–42.
4. Schmid C., Isaacson P.G. Bone marrow trephine biopsy in lymphoproliferative disease. *J. Clin. Pathol.* 1992; 45(9): 745–50.
5. Wolf-Peeters de C. Bone marrow trephine interpretation: diagnostic utility and potential pitfalls. *Histopathology* 1991; 18(6): 489–93.
6. Frisch B., Bartl R., Burkhardt R. Bone marrow biopsy in clinical medicine: an overview. *Haematologia (Budap.)* 1982; 15(3): 245–85.
7. Burkhardt R., Frisch B., Bartl R. Bone biopsy in haematological disorders. *J. Clin. Pathol.* 1982; 35(3): 257–84.
8. Bairey O., Shpilberg O. Is bone marrow biopsy obligatory in all patients with non-Hodgkin's lymphoma? *Acta Haematol.* 2007; 118(1): 61–4.
9. Cavalieri E., Anselmo A.P., Gianfelici V. et al. Is bone marrow trephine biopsy always mandatory in staging Hodgkin's disease? *Haematologica* 2005; 90(1): 134–6.
10. Donald C.D., Ringenberg Q.S., Anderson S.P. et al. Bone marrow biopsy in the initial staging of Hodgkin's disease. *Med. Pediatr. Oncol.* 1989; 17(1): 1–5.
11. Franco V., Tripodo C., Rizzo A. et al. Bone marrow biopsy in Hodgkin's lymphoma. *Eur. J. Haematol.* 2004; 73(3): 149–55.
12. Hot A., Jaisson I., Girard C. et al. Yield of bone marrow examination in diagnosing the source of fever of unknown origin. *Arch. Intern. Med.* 2009; 169(21): 2018–23.
13. Ito M. The diagnosis from the pathological viewpoint of a blood disease. *Int. J. Hematol.* 2002; 76(Suppl. 2): 2–5.
14. Manion E.M., Rosenthal N.S. Bone marrow biopsies in patients 85 years or older. *Am. J. Clin. Pathol.* 2008; 130(5): 832–5.
15. Parapia L.A. Trepanning or trephines: a history of bone marrow biopsy. *Br. J. Haematol.* 2007; 139(1): 14–9.
16. Hernandez-Garcia M.T., Hernandez-Nieto L., Perez-Gonzalez E. et al. Bone marrow trephine biopsy: anterior superior iliac spine versus posterior superior iliac spine. *Clin. Lab. Haematol.* 1993; 15(1): 15–9.
17. Devalia V., Tudor G. Bone marrow examination in obese patients. *Br. J. Haematol.* 2004; 125(4): 538–9.
18. Reid M.M., Roald B. Bone marrow trephine biopsy in infants. *Arch. Dis. Child.* 1997; 77(1): 60–1.
19. Douglas D.D., Risdall R.J. Bone marrow biopsy technic. Artifact induced by aspiration. *Am. J. Clin. Pathol.* 1984; 82(1): 92–4.
20. Islam A.B. Bone marrow aspiration before bone marrow core biopsy using the same bone marrow biopsy needle: a good or bad practice? *J. Clin. Pathol.* 2007; 60: 212–5.
21. Bain B.J. Bone marrow biopsy morbidity and mortality. *Br. J. Haematol.* 2003; 121(6): 949–51.

