

**Pulmonary MALT lymphoma:
case report and literature review**

A.K. Morozova, N.G. Gabeyeva, and Ye.Ye. Zvonkov

АБСТРАКТ

This article presents a rare case of pulmonary MALT lymphoma and literature review. An elderly patient with pulmonary MALT lymphoma was successfully treated according to R-B (rituximab + bendamustine) chemotherapy program. After 6 R-B courses, sustained remission with minimal toxicity and good tolerability was achieved.

Keywords: pulmonary MALT lymphoma, chemotherapy, bendamustine.

Hematology Research Center, RF Ministry of Health
125167, Novyy Zыkovskiy pr., d. 4a, Moscow, Russian Federation

A.K. Morozova, MD, Scientific worker, Department of high-dose
chemotherapy for lymphomas
annmo8@mail.ru

N.G. Gabeyeva, MD, PhD, Scientific worker, Department of high-dose
chemotherapy for lymphomas

Ye.Ye. Zvonkov, MD, PhD, DSci, Head of Department of high-dose
chemotherapy for lymphomas

Correspondence should be sent to A.K. Morozova

125167, Novyy Zыkovskiy pr., d. 4a,
Moscow, Russian Federation
Tel: +7(495)6124810

Корреспондентский адрес:

А.К. Морозова
125167, Новый Зыковский пр., д. 4а,
Москва, Российская Федерация
Тел: +7(495)6124810

Принято в печать: 13 мая 2013 г.

**MALT-лимфома с поражением легкого:
клиническое наблюдение и обзор литературы**

А.К. Морозова, Н.Г. Габеева, Е.Е. Звонков

РЕФЕРАТ

В статье описывается редкое клиническое наблюдение MALT-лимфомы легкого, а также представлен обзор литературы. У больной пожилого возраста с MALT-лимфомой легкого была успешно проведена химиотерапия по программе R-B (ритуксимаб + бендамустин). После 6 курсов R-B получена стойкая ремиссия опухоли при минимальной токсичности и хорошей переносимости лечения.

Ключевые слова:

MALT-лимфома легкого, химиотерапия, бендамустин.

ВВЕДЕНИЕ

Лимфомы с поражением легочной ткани редки и составляют менее 1 % всех неходжкинских лимфом (НХЛ), 3–4 % экстранодальных НХЛ и 0,5–1 % первичных злокачественных опухолей легкого. Почти в 90 % наблюдений первичные лимфоидные опухоли легкого представлены MALT-лимфомой (лимфома из лимфоидных тканей слизистых) [1]. MALT-лимфома, впервые описанная P. Isaacson и D. Wright в 1983 г., является одним из вариантов индолентных лимфом или лимфом низкой степени злокачественности [2]. В 1994 г. MALT-лимфома включена в REAL-классификацию (A Revised European-American Classification of Lymphoid Neoplasms) как один из подтипов лимфомы из клеток маргинальной зоны (ЛКМЗ). В дальнейшем в классификации ВОЗ (2001, 2008) MALT-лимфома была выделена в качестве отдельной нозологической формы наряду с нодальной и селезеночной формами ЛКМЗ, т. к. были выявлены особенности клинического течения заболевания, а также специфические цитогенетические маркеры опухоли. ЛКМЗ составляют не более 10–15 % всех НХЛ, из них более половины случаев приходится на

MALT-лимфомы. Легкое — одна из редких локализаций MALT-лимфомы (до 12 % всех MALT-лимфом) [3–8].

Прототипом опухолевого субстрата MALT-лимфом служат лимфоидные клетки, ассоциированные со слизистой оболочкой (Mucosa-associated lymphoid tissue — MALT). К MALT относят лимфоидные элементы, располагающиеся субэпителиально в органах ЖКТ, дыхательной и мочеполовой систем. В свою очередь, субэпителиальная лимфоидная ткань дыхательной системы носит название бронхоассоциированной лимфоидной ткани (Bronchial-associated lymphoid tissue — BALT). BALT играет ключевую роль в иммунной защите дыхательной системы. Иммунные реакции осуществляются посредством выработки В-лимфоцитами секреторного иммуноглобулина А. В легких лимфоидная ткань в норме отсутствует. Длительная антигенная стимуляция приводит к гиперплазии BALT и служит фактором риска развития MALT(BALT)-лимфомы. При хронических воспалительных респираторных заболеваниях возможно формирование олиго- или моноклональной популяции В-лимфоцитов и, как следствие, развитие лимфоидной опухоли. Кроме того, риск лимфо-

идной опухоли (в т. ч. с поражением легкого) повышается при таких аутоиммунных заболеваниях, как системная красная волчанка, множественный (рассеянный) склероз, болезнь Шегрена и др. [1, 9].

В настоящее время методом выбора лечения MALT-лимфомы легкого считается химиотерапия (ХТ). Используются цитостатические препараты из группы алкилирующих агентов или аналогов пуринов, эффективность которых при MALT-лимфомах хорошо изучена [2, 3, 7, 8]. Кроме того, при MALT-лимфомах, как и при других В-клеточных индолентных опухолях, доказана эффективность анти-CD20-антител — ритуксимаба [10]. В последние годы появились отдельные сообщения о применении бендамустина при ЛКМЗ. Показана высокая эффективность и удовлетворительная переносимость препарата в указанной группе больных [11].

В настоящей статье отражены особенности диагностики и выбора терапии на примере собственного наблюдения пациентки с MALT-лимфомой легкого. Кроме того, представлен обзор всех доступных публикаций по MALT-лимфомам легкого за последние 30 лет.

КЛИНИЧЕСКОЕ НАБЛЮДЕНИЕ

Больная Г., 73 лет, с 2006 г. после перенесенной пневмонии наблюдалась у пульмонолога по поводу ателектаза VII сегмента правого легкого. По результатам ежегодных компьютерных томографий (КТ) на протяжении 5 лет размер ателектаза оставался без динамики. В феврале 2011 г. появились жалобы на кашель с трудно отделяемой мокротой, одышку, боль в груди, рецидивирующие бронхолегочные инфекции. При контрольной КТ выявлена резкая отрицательная динамика в виде увеличения ателектаза и появления распространенной зоны перифокальных инфильтративных изменений с компрессией сегментарных бронхов (рис. 1). Пациентке была про-

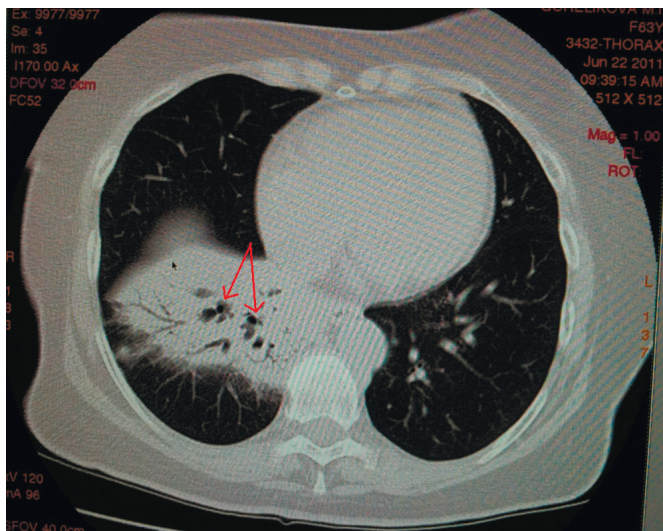


Рис. 1. КТ органов грудной клетки до начала противоопухолевого лечения. Визуализируется ателектаз нижней доли правого легкого размером 6,5 × 7,0 × 10,0 см. Ателектаз полностью занимает VII сегмент, распространяется на VIII, IX и X сегменты до костальной плевры. Выявляются зоны консолидации (уплотнения) в паренхиме прилежащих отделов нижней доли правого легкого. На фоне консолидации прослеживаются воздушные, неравномерно расширенные сегментарные и субсегментарные бронхи (симптом «воздушной бронхограммы», указан стрелками)

ведена бронхоскопия с трансбронхиальной биопсией образования. Эндоскопически определялись гиперемия и отек слизистой бронхов нижней доли правого легкого.

По результатам морфологического исследования выявлено тотальное замещение ткани легкого пролифератом, представленным небольшими центроцитоподобными клетками (рис. 2). При иммуногистохимическом исследовании обнаружена В-клеточная популяция (CD20+, интенсивная мембранная реакция), при этом опухолевые клетки экспрессировали IgM. Определялись Т-клетки (CD3+, CD43+), расположенные дискретно, в виде небольших скоплений. На основании анализа экспрессии легких цепей κ/λ иммуноглобулинов выявлена В-клеточная клональная пролиферация опухолевых клеток ($\kappa > \lambda$). Индекс пролиферативной активности (Ki-67) в опухолевых клетках составил 5–10%. Реакция с циклином D1 была отрицательной. Таким образом, на основании морфоиммуногистохимического исследования у больной был установлен диагноз MALT-лимфомы с поражением легочной ткани.

Больная была направлена в нашу клинику для дообследования и лечения. При осмотре состояние средней тяжести. Обращала на себя внимание одышка в покое, болезненность при пальпации грудной клетки справа. При аускультации в нижних отделах правого легкого дыхание ослабленное, влажные средне- и крупнопузырчатые хрипы. В общем анализе крови изменений выявлено не было. По данным исследования миелограммы и трепанобиоптата признаков поражения костного мозга лимфоидной опухолью не отмечено. В биохимическом анализе крови определялась повышенная активность лактатдегидрогеназы (ЛДГ) до 500 МЕ/л. По данным иммунохимического исследования мочи и сыворотки выявлена моноклональная секреция парапротеина М κ -типа (3,9 г/л). При УЗИ и КТ органов брюшной полости, гастро- и колоноскопии других очагов опухоли не обнаружено.

Таким образом, у больной после дообследования установлен диагноз MALT-лимфомы с поражением правого

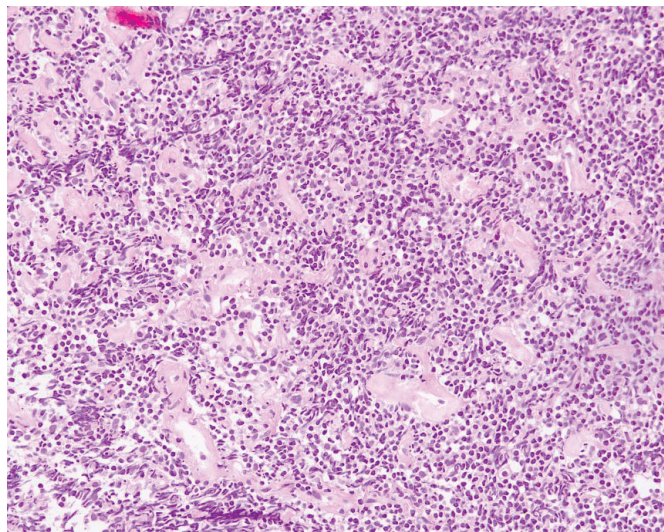


Рис. 2. Гистологическое исследование биоптата легкого. В представленном препарате ткань легкого отсутствует. Наблюдается массивная пролиферация лимфоидных клеток среднего размера с неправильной формой ядер, типа центроцитов, присутствуют очаги фиброза. Окраска гематоксилином и эозином, ×200

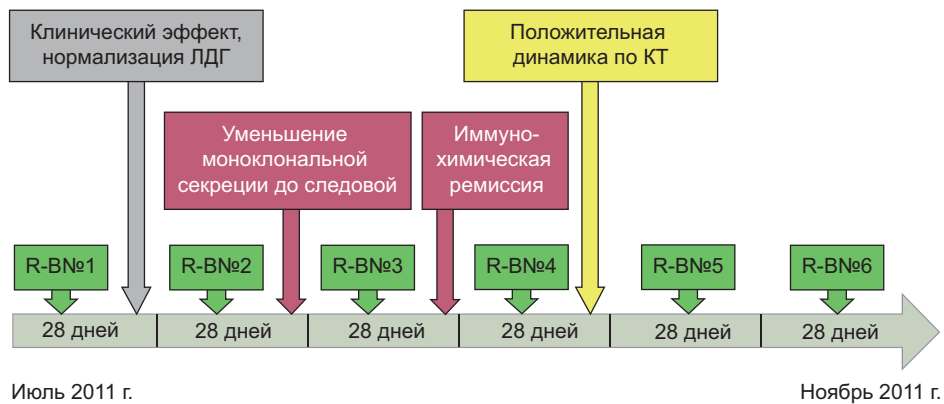


Рис. 3. Программа и результаты лечения больной Г. (объяснение в тексте)

легкого и моноклональной секрецией парпротеина М κ-типа. Кроме того, у пациентки имела место множественная сопутствующая патология: гипертоническая болезнь II стадии, пролапс митрального клапана I степени, недостаточность кровообращения I степени. Нарушения ритма: пароксизмальная наджелудочковая тахикардия, желудочковая экстрасистолия. Снижение толерантности к глюкозе. Пневмосклероз. Эмфизема легких.

Пациентке было решено провести системную ХТ по программе R-B (ритуксимаб + бендамустин). С июля по ноябрь 2011 г. проведено 6 курсов R-B с интервалом 28 дней (ритуксимаб 700 мг в 1-й день и бендамустин 100 мг во 2-й и 3-й дни) (рис. 3). Переносимость лечения была удовлетворительной с минимальными гематологической токсичностью и инфекционными осложнениями. Алоpecia не наблюдалась. Заместительная гемотранфузионная терапия, введение колониестимулирующих факторов больной не потребовались.

После 1-го курса R-B была достигнута нормализация ЛДГ, а также получен клинический эффект в виде значительного уменьшения болевого синдрома, кашля, одышки, регрессии аускультативной симптоматики. После 2-го курса R-B отмечено снижение моноклональной секреции до следовой. После 3-го курса R-B была получена иммунохимическая ремиссия. В то же время изменения в правом легком по данным КТ регрессировали значительно медленнее, чем клиническая симптоматика и парпротеинемия. После 1-го курса R-B положительной динамики по КТ получено не было, после 2-го курса выявлено лишь незначительное уменьшение протяженности инфильтративных изменений (рис. 4, А). Только после 4-го курса R-B достигнуто выраженное уменьшение опухоли правого легкого по результатам КТ (рис. 4, Б). При этом от курса к курсу на фоне положительной динамики сохранялись неспецифические изменения в пораженном сегменте (расширение бронхов, воздушные полости в ткани легкого). По результатам контрольной КТ после окончания 6-го курса R-B признаков опухолевой инфильтрации выявлено не было, а в области нижней доли правого легкого сформировался фиброателектаз.

На протяжении 24 мес. после окончания лечения по данным контрольных КТ по-прежнему выявлялись признаки фиброателектаза с кистозной деформацией сегментарных бронхов и очаговыми изменениями по типу «сотового легкого» без существенной динамики за все время наблюдения (рис. 4, В, Г). Таким образом, в течение 24 мес. сохранялась ремиссия, при этом состояние больной оставалось удовлетворительным, признаки

дыхательной недостаточности отсутствовали, инфекционно-воспалительных заболеваний органов дыхания за время наблюдения не отмечалось.

ОБСУЖДЕНИЕ

MALT-лимфома с первичным поражением легочной ткани характеризуется индолентным течением. Заболевание одинаково часто встречается у мужчин и женщин, при этом основная часть пациентов относится к старшей возрастной группе (50–60 лет). Диагноз устанавливается при первичном поражении органов бронхолегочной системы и отсутствии внелегочных очагов. Наиболее частой локализацией опухоли бывают паренхима легкого и бронхи, при этом в 60–70 % выявляется двустороннее поражение. Описано изолированное вовлечение трахеи, гортани, а также распространенные формы с одновременным поражением всех указанных областей [1, 5, 6, 9]. Для MALT-лимфомы легкого характерен длительный период без клинических проявлений опухоли, а изменения в легких нередко выявляются как «случайная находка» при плановых рентгенологических исследованиях. При развитии массивной бронхиальной обструкции или ателектаза появляются такие симптомы, как кашель с мокротой, рецидивирующие бронхолегочные инфекции, кровохарканье, диспноэ и боль в груди. Изменения при аускультации выявляются менее чем в 20 % случаях (хрипы, крепитация). Генерализация опухоли с распространением за пределы бронхолегочной системы может сопровождаться системными признаками интоксикации (лихорадка, потливость, уменьшение массы тела). Время от момента установления радиологических изменений до появления клинических признаков заболевания составляет в среднем 5 лет (диапазон от 1,5 мес. до 21 года) [1, 9, 12].

Таким образом, описанный в клиническом наблюдении длительный анамнез заболевания у пациентки старшей возрастной группы представляется типичным для MALT-лимфомы легкого. Развитие опухоли на фоне рецидивирующих бронхолегочных инфекций, наблюдавшееся у больной, также характерно для MALT-лимфом легкого.

По данным литературы, при рентгенографии у пациентов с MALT-лимфомами легкого в 50–90 % случаев выявляются участки затемнения с размытыми или четкими контурами обычно менее 5 см в диаметре. Характерно наличие симптома «бронхограммы» (50 % случаев), т. е. расширения и/или увеличения воздушности бронхов, развивающегося вследствие компрессии

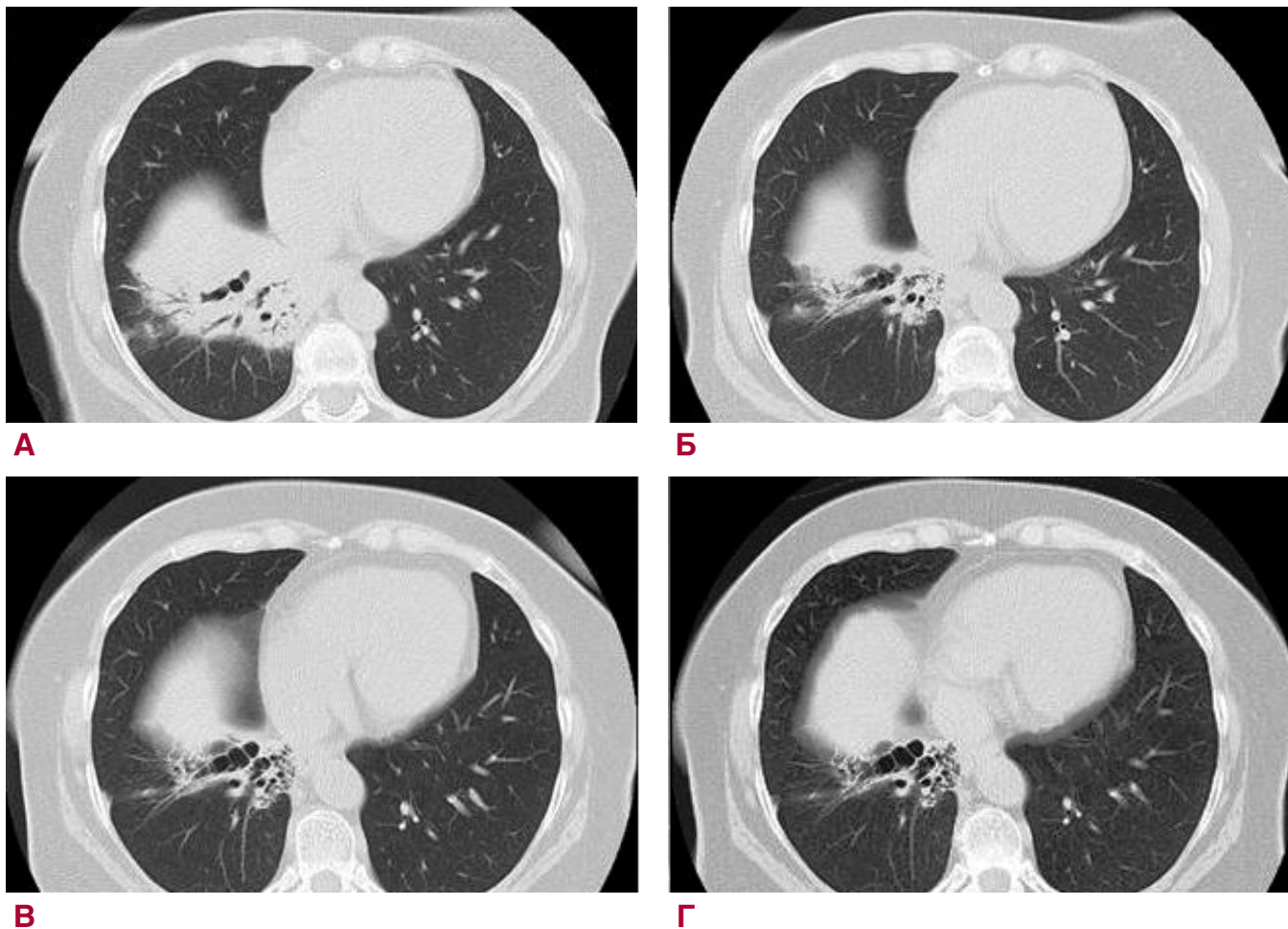


Рис. 4. КТ органов грудной клетки (динамика за время лечения и наблюдения):

А — КТ органов грудной клетки после 2-го курса R-B. Отмечается некоторое сокращение области перифокальной инфильтрации нижней доли правого легкого. Нижняя доля правого легкого по-прежнему оставалась уменьшенной в объеме, на фоне плотной легочной паренхимы визуализируются просветы расширенных сегментарных и субсегментарных бронхов, а также участки вздутия легочной ткани за счет эмфиземы;

Б — КТ органов грудной клетки после 4-го курса R-B. Сохраняется уменьшение нижней доли правого легкого на фоне дальнейшего сокращения протяженности зоны консолидации, увеличение воздушности легочной паренхимы в нижней доле. Отмечается увеличение количества воздушных полостей на фоне плотной легочной ткани, расширение просвета субсегментарных бронхов;

В — КТ органов грудной клетки через 4 мес. после окончания лечения. Сохраняется объемное уменьшение нижней доли правого легкого, при этом возросло число расширенных и деформированных бронхов в его толще, а также кистозных образований величиной до 11,5 мм, расположенных «цепочкой». Толщина уплотнений вокруг расширенных бронхов и кист уменьшилась, что объясняет вид нижней доли по типу «сотового легкого»;

Г — КТ органов грудной клетки через 11 мес. после окончания лечения. Нижняя доля правого легкого уменьшилась в объеме, преимущественно за счет VII и VIII сегментов, паренхима которых уплотнена и содержит в толще разветвления расширенных и деформированных сегментарных и субсегментарных бронхов, а также множественные воздушные кисты различного размера без содержимого. Очаговых и инфильтративных изменений в легочной ткани не выявлено

лимфоидными инфильтратами. При развитии симптома «бронхограммы» нередко наблюдается формирование ателектаза легкого (10% случаев). Типичными изменениями на КТ при MALT-лимфомах легкого являются зоны уплотнений его паренхимы, возможно увеличение внутригрудных и медиастинальных лимфоузлов [1, 9, 13].

Диагностическая ценность позитронно-эмиссионной томографии с ^{18}F -фтордезоксиглюкозой при MALT-лимфомах легкого ограничена. В большинстве случаев отмечается незначительное накопление радиофармпрепарата в опухоли, что объясняется индолентным характером заболевания с низкой метаболической активностью [1, 9, 14].

Эндоскопическая картина при бронхоскопии неспецифична и может варьировать от незначительных явлений воспаления до стеноза бронхов. Нередко изменения при бронхоскопии отсутствуют. При локальном поражении выявляется полиповидное солитарное образование в про-

свете бронха или трахеи. Многоочаговый тип изменений при бронхоскопии представлен множественными мелкими узловыми дефектами (язвами, трещинами) по типу «булыжной мостовой». В ряде случаев при бронхоскопии выявляется только утолщение стенки бронхов (трахеи) и патологическая экссудация [1, 9].

Диагноз MALT-лимфомы подтверждается после морфоиммуногистохимического исследования биоптата опухоли. Оптимальным методом получения материала считается трансбронхиальная биопсия. Диагностическая ценность трансбронхиальной биопсии значительно выше при наличии видимых при КТ и бронхоскопии изменениях. В сложных случаях возникает необходимость прибегать к видеоторакоскопии с биопсией, трансторакальной тонкоигольной биопсии под рентгенологическим контролем или торакотомии с открытой биопсией легких [1, 9, 13].

При иммунохимическом исследовании в 20–60% случаев выявляется моноклональная секреция (чаще

IgM). При этом у больных с парапротеинемией с большей частотой выявляются внелегочные очаги опухоли [1, 15].

Гистологические признаки MALT-лимфомы: 1) пролиферация опухолевых клеток небольшого и среднего размеров, подобных В-клеткам маргинальной зоны лимфоидных фолликулов, клеток типа малых лимфоцитов, centroцитов, но с более широкой цитоплазмой, что придает им моноцитоподобный вид, немногочисленных клеток типа centroбластов, иммунобластов и примеси разного числа плазматических клеток; 2) лимфоэпителиальные повреждения, представляющие инвазию лимфоидных клеток в эпителий бронхов; 3) колонизация опухолевыми клетками реактивных лимфоидных фолликулов. Возможно присутствие фиброза различной степени выраженности. Диагноз подтверждается иммуногистохимическим исследованием. Опухолевый пролиферат при MALT-лимфоме представлен клональными клетками с фенотипом В-лимфоцитов (CD19+, CD20+). Типична примесь дендритных клеток (CD21+, CD35+), незначительная реактивная пролиферация Т-лимфоцитов (CD3+) в инфильтрате альвеол и вокруг перибронхиальных нодулей. Опухолевые клетки при MALT-лимфоме не экспрессируют антигены CD10 и CD5, что позволяет провести дифференциальную диагностику с другими вариантами мелкоклеточных В-лимфом (лимфома из клеток мантийной зоны, хронический лимфолейкоз) [1, 5, 6, 14].

Флуоресцентная гибридизация *in situ*, а также полимеразная цепная реакция позволяют исследовать характерные для MALT-лимфом хромосомные аномалии. У 50 % больных выявляется t(11;18)(q21;q21), результатом которой служит продукция химерного транскрипта API2/MALT1. Кроме того, описан случай трисомии 3 и 18 у больного с MALT-лимфомой легкого. Прогностическое значение хромосомных aberrаций оценить сложно из-за малого числа наблюдений [16].

Дифференциальная диагностика при MALT-лимфомах легкого основана на клинико-инструментальных данных, результатах морфологического исследования и зачастую представляет значительные сложности. Как упоминалось ранее, данные рентгенографии и КТ при MALT-лимфомах неспецифичны и могут наблюдаться при многих других заболеваниях (пневмония, туберкулез, инфаркт легкого, контузия легких и др.). При гистологическом исследовании, в особенности при небольшом объеме материала биопсии, могут возникнуть сложности дифференциальной диагностики с реактивными воспалительными процессами, фолликулярным бронхолитом, аллергическим альвеолитом, болезнью Кастлемана и др. [1, 9, 16].

Таким образом, выявленные в представленном клиническом наблюдении изменения при КТ (ателектаз с перифокальной инфильтрацией, симптом «воздушной бронхограммы») служат типичным примером поражения легкого при MALT-лимфоме. Биоптат опухоли у больной был получен методом трансbronхиальной биопсии, а иммуноморфологическое исследование образования позволило подтвердить диагноз MALT-лимфомы.

Согласно данным литературы, эффективность различных видов лечения при MALT-лимфомах легкого существенно не отличается от MALT-лимфом другой локализации. Как известно, MALT-лимфомы имеют лучший прогноз по сравнению с другими экстранодальными лимфомами, а также с селезеночной и нодальной формами ЛКМЗ. Так, при MALT-лимфомах легкого

среднее время жизни от момента установления диагноза превышает 10 лет и, по ряду сообщений, не отличается от продолжительности жизни в общей популяции [1, 17, 18]. Случаи трансформации в крупноклеточную лимфому, наблюдающиеся сравнительно редко (< 10 %), также характеризуются хорошим прогнозом и ответом на химиотерапию [9, 19]. В то же время, по данным С. Thieblemont и соавт., при MALT-лимфомах легкого отмечается большая частота отдаленных рецидивов по сравнению с другими экстранодальными лимфомами MALT-типа [14].

Основная проблема при изучении MALT-лимфом легкого сопряжена с их редкостью. Опубликованные работы зачастую гетерогенны по составу больных, сроку наблюдения, тактике лечения и т. д. При анализе эффективности различных методов лечения авторы нередко объединяют MALT-лимфомы легкого с ЛКМЗ других локализаций в общую группу «негастроинтестинальных MALT-лимфом» или «индолентных лимфом» [15]. Несмотря на индолентное течение, высокую химио- и радиочувствительность, единого подхода к лечению MALT-лимфом легкого в настоящее время нет [1].

При отсутствии клинических признаков заболевания используется тактика «жди и наблюдай», при этом у пациентов может годами сохраняться бессимптомное течение опухоли [3, 9].

Хирургическое удаление опухоли (пневмонэктомия, лобэктомия) в настоящее время применяется редко, что связано с высоким риском послеоперационных осложнений у пациентов старшей возрастной группы и необратимым снижением качества жизни у большинства из них. Кроме того, после хирургического лечения у 50 % больных развиваются поздние рецидивы опухоли (через 2 года и более) [1].

Лучевая терапия при MALT-лимфомах легкого в последнее время также используется все реже, т. к. сопряжена с высоким риском острой локальной токсичности (лучевой пневмонит), а также возникновением вторичных опухолей [3, 8].

Применение хирургического лечения и облучения при MALT-лимфомах основано на существовавшем представлении о локальном характере опухоли в большинстве случаев. Однако по мере совершенствования диагностических методов и улучшения качества первичного обследования больных было доказано, что при MALT-лимфомах легкого диссеминация заболевания, т. е. внелегочные очаги, выявляются достаточно часто: по разным данным, у 30–50 % больных. Возможно, указанный факт связан с длительным бессимптомным периодом течения опухоли, как следствие, многолетним анамнезом у большинства больных MALT-лимфомой легкого [15]. Так, в 2013 г. С. Thieblemont и соавт. представили результаты исследования, опровергающие положение о MALT-лимфомах как о локальных опухолях. При расширенном первичном обследовании 158 больных с MALT-лимфомами различных локализаций, включавших в т. ч. гастро-, колоно- и бронхоскопию у всех пациентов, в 34 % случаях были выявлены отдаленные очаги опухоли. В частности, из 22 больных MALT-лимфомой легкого у 7 обнаружены дополнительные очаги, которые в основном были клинически бессимптомными и локализовались в пределах MALT (кожа — 1, орбита — 1 и ЖКТ — 5). Следовательно, по мнению авторов, применение тактики локального воздействия на опухоль (хирургическое ле-

чение, лучевая терапия) в таких случаях представляется нерациональным. В то же время при использовании медикаментозного противоопухолевого лечения наличие отдаленных очагов опухоли не влияло на эффективность терапии, прогноз и выживаемость больных. Авторы выносят на обсуждение вопрос о необходимости расширения сферы применения системной ХТ при MALT-лимфомах, что позволит нивелировать риск ошибок при определении стадии [14].

В соответствие с современными представлениями при наличии показаний к началу лечения MALT-лимфомы легкого, т. е. клинической манифестации опухоли, оптимальной тактикой считается ХТ. Монохимиотерапию (хлорамбуцил, циклофосфамид) в настоящее время используют все реже, что связано с высокой частотой поздних рецидивов опухоли (до 40 %) [6]. Наиболее эффективна при MALT-лимфомах легкого полихимиотерапия, т. е. комбинации различных цитостатических препаратов. Долгое время в качестве ХТ первой линии при ЛКМЗ, в т. ч. и при MALT-лимфомах легкого, использовались курсы с циклофосфамидом (СР, СVP, СОР, СНОР). В 80–90-е годы XX в. в практику гематологов вошел новый препарат из группы антиметаболитов (антагонист пуринов) — флударабин.

В 2004 г. P. Zinzani и соавт. сообщили о результатах сравнительного анализа эффективности ХТ по схеме FM (флударабин, митоксантрон) vs CVP (циклофосфамид, винкристин, преднизолон) у 31 больного с негastroинтестинальными MALT-лимфомами (в т. ч. 5 пациентов с поражением легких). В работе было показано, что при применении схемы FM безрецидивная 5-летняя выживаемость была значимо выше: 100 (FM) vs 85 % (CVP) [3]. В 2012 г. P. Zinzani опубликовал результаты еще одного исследования, в которое было включено 17 больных с MALT-лимфомой легкого, получивших ХТ митоксантроном и флударабином ± ритуксимаб. Полный и частичный ответы были получены у 82,3 и 11,8 % пациентов соответственно, а общая и безрецидивная выживаемость составили 100 и 71 % соответственно. Несомненным достоинством данной работы был длительный 14-летний срок наблюдения, что для индолентных опухолей выступает значимым фактором достоверности полученных результатов. Авторы делают заключение, что курсы с флударабином — оптимальный режим при MALT-лимфомах легкого [7, 8, 19]. Однако, как показали дальнейшие исследования, наряду с высокой эффективностью применение флударабина сопряжено со значительной гематологической токсичностью и инфекционными осложнениями, в особенности у больных старшей возрастной группы. Кроме того, выявлены случаи вторичных гематологических заболеваний (миелодиспластические синдромы, апластическая анемия) у 16 % больных [19–21]. Вопрос об оптимальном в отношении эффективности и токсичности режиме химиотерапии при MALT-лимфомах в настоящее время остается открытым.

В последнее десятилетие обращают на себя внимание успехи в лечении индолентных лимфом, связанные с появлением бендамустина. Препарат обладает двойным механизмом действия, сочетая в своей химической формуле аналог пуринов и активную алкилирующую группу. Применение схемы R-B оказалось высокоэффективным как в группе первичных больных с индолентными лимфомами, так и у пациентов с рецидивами и резистентным

течением опухоли при сравнительно низкой токсичности. Так, при сопоставлении эффективности курсов R-B vs R-F показано преимущество применения бендамустина. В 2010 г. были опубликованы результаты сравнительного исследования указанных двух курсов ХТ у 219 пациентов с рецидивами индолентных лимфом (из них 10 % ЛКМЗ). Частота общего и полного ответов была статистически значимо выше в группе больных, получавших R-B. Кроме того, доказано значимое увеличение медианы безрецидивной выживаемости в группе R-B по сравнению с R-F — 30,4 и 11,2 мес. соответственно ($p < 0,0001$) [22]. В 2013 г. были представлены результаты открытого многоцентрового рандомизированного исследования M. Rimmell и соавт. При сравнении схемы R-СНОР vs R-B у 514 первичных больных с поздними стадиями индолентных лимфом (из них 13 % ЛКМЗ) показано, что в группе пациентов, получивших R-B, медиана безрецидивной выживаемости была статистически значимо выше (69,5 vs 31,2 мес.; $p < 0,0001$). При этом переносимость схемы R-B была лучше, чем схемы R-СНОР: статистически значимо ниже была частота алопеции (0 vs 245 (100 %) пациентов; $p < 0,0001$), гематологической токсичности (77 (30 %) vs 173 (68 %); $p < 0,0001$), инфекций (96 (37 %) vs 127 (50 %); $p = 0,025$), периферической нейропатии (18 (7 %) vs 73 (29 %); $p < 0,0001$) и стоматита (16 (6 %) vs 47 (19 %); $p < 0,0001$). Частота вторичных опухолей в группах R-B и R-СНОР существенно не отличалась и составила 20 (7 %) и 23 (9 %) случая соответственно [23].

Анализ эффективности бендамустина при MALT-лимфомах затруднен в связи с редкостью опухоли. Основную часть пациентов в исследованиях эффективности бендамустина составляют больные с фолликулярной лимфомой, лимфомой из клеток мантийной зоны и хроническим лимфолейкозом, в то время как больные ЛКМЗ представляют лишь небольшой процент в общей группе индолентных лимфом. При этом в одну категорию объединяются как нодальная и селезеночная формы ЛКМЗ, так и экстранодальные MALT-лимфомы разных локализаций [22, 23]. При анализе литературы нам встретилось только одно исследование бендамустина при MALT-лимфомах: промежуточные результаты II фазы, представленные A. Salem и соавт. на конгрессе ASH в 2011 г. Включенные в исследование 44 пациента с MALT-лимфомами, из них 20 % с поражением легкого, получали лечение по схеме R-B (от 4 до 6 курсов). После 3 курсов R-B общий ответ был получен у всех пациентов. Полные ремиссии достигнуты у 97 % больных, из них в 85 % случаев после 4 курсов R-B и в 12 % — после 6. При этом переносимость лечения была удовлетворительной: гематологическая и негематологическая (инфекции, аллергические реакции, тошнота и поражение кожи) токсичность III–IV степени отмечена после 3 и 4 % всех проведенных курсов соответственно. Авторы делают вывод, что схема R-B характеризуется высокой эффективностью и низкой токсичностью и может быть рекомендована в качестве ХТ первой линии при MALT-лимфомах [11].

ЗАКЛЮЧЕНИЕ

Таким образом, MALT-лимфома легкого — опухоль низкой степени злокачественности, для которой характерен медленный рост и бессимптомное течение. При от-

сутствии клинических признаков опухоли рациональной представляется тактика динамического наблюдения. В том случае, если у больного имеются показания к началу лечения, при выборе схемы химиотерапии необходимо соотносить эффективность химиопрепаратов с возрастом больного, сопутствующей патологией и, как следствие, с риском побочных эффектов.

В описанном клиническом наблюдении решение о начале химиотерапии было принято с учетом тяжелых клинических проявлений заболевания и быстрого роста опухоли. При выборе схемы химиотерапии мы учитывали индолентный тип лимфомы, множественную сопутствующую патологию (в т. ч. рецидивирующие бронхолегочные инфекции) и пожилой возраст больной. Применение курсов с флударабином или циклофосфамидом в данном случае было сопряжено с высоким риском гематологической токсичности и инфекционных осложнений. Выбор схемы R-B был продиктован низким профилем токсичности препаратов, а также их высокой эффективностью при индолентных лимфомах.

После проведения 6 курсов R-B у больной была достигнута регрессия опухоли при минимальной токсичности терапии. Обращало на себя внимание, что появление клинического эффекта значительно опережало положительную динамику опухоли по КТ. Указанная особенность, очевидно, обусловлена тем, что у больной опухолевое поражение развилось на фоне неспецифических фиброзно-кистозных изменений в легком, связанных с частым бронхитом и неоднократной пневмонией в анамнезе. Очаговый пневмофиброз, локализованный в области опухолевого поражения, затруднял КТ-оценку противоопухолевого эффекта. Как известно, спонтанное обратное развитие фиброателектаза обычно не происходит, что мы и наблюдали в описанном случае.

Таким образом, при оценке эффективности химиотерапии у больных с MALT-лимфомой легкого необходимо учитывать возможные неспецифические изменения в легких, связанные с длительным анамнезом заболевания и затрудняющие интерпретацию результатов КТ. Первый опыт использования бендамустина у больной с MALT-лимфомой легкого в нашей клинике оказался успешным, что дает основания продолжить применение препарата при этой редкой опухоли.

КОНФЛИКТЫ ИНТЕРЕСОВ

Авторы подтверждают отсутствие скрытых конфликтов интересов.

ЛИТЕРАТУРА

1. Cadranet J., Wislez M., Antoine M. et al. Primary pulmonary lymphoma. *Eur. Respir. J.* 2002; 20: 750–62.
2. Isaacson P., Wright D.H. Malignant lymphoma of mucosa associated lymphoid tissue. A distinctive type of B-cell lymphoma. *Cancer* 1983; 52: 1410–6.
3. Zinzani P.L., Vittorio Stefoni V., Musuraca G. et al. Fludarabine-Containing Chemotherapy as Frontline Treatment of Nongastrointestinal Mucosa-Associated Lymphoid Tissue Lymphoma. *Cancer* 2004; 100(10): 2190–4.
4. Hui H., Zhi-wei L., Chun-guo J. et al. Clinical and prognostic characteristics of pulmonary mucosa-associated lymphoid tissue lymphoma: a retrospective analysis of 23 cases in a Chinese population. *Chin. Med. J.* 2011; 124(7): 1026–30.
5. Воробьев А.И. Руководство по гематологии. Т. 2. М.: Ньюдиамед, 2003: 92–100.
Vorobyev A.I. *Rukovodstvo po gematologii*. T. 2 [Manual of hematology, Vol. 2]. M.: Nyudiamed, 2003: 92–100.
6. Программное лечение заболеваний системы крови. Под ред. В.Г. Савченко. Т. 2. М.: Практика, 2012: 579–93.
Programmnoye lecheniye zabolevaniy sistemy krovi. Pod red. V.G. Savchenko. T. 2. M.: Praktika, 2012: 579–93.
7. Zvonkov E., Krasilnikova B., Magomedova A. et al. FMC/FMC-R regimens efficiency in treatment primary extragastric MALT-lymphomas. *Haematologica*. Abstract book 2007; 92(1): 444.
8. Красильникова Б.Б., Звонков Е.Е., Кравченко С.К. и др. Первый опыт применения программ FNC и FNC-R в лечении первичной лимфоцитомы орбиты. *Гематол. и трансфузиол.* 2008; 6: 3–7.
Krasilnikova B.B., Zvonkov Ye.Ye., Kravchenko S.K. i dr. Pervyy opyt primeneniya programm FNC i FNC-R v lechenii pervichnoy limfotsitomy orbity [Initial experience with FNC and FNC-R programs usage in therapy for primary orbital lymphocytoma. In: *Hematol. & transfuziol.*] *Gematol. i transfuziol.* 2008; 6: 3–7.
9. Yoon R.G., Kim M.Y., Songb J.W. Primary Endobronchial Marginal Zone B-Cell Lymphoma of Bronchus-Associated Lymphoid Tissue: CT Findings in 7 Patients. *Korean J. Radiol.* 2013; 14(2): 366–74.
10. Zucca E., Conconi A., Laszlo D. Addition of rituximab to chlorambucil produces superior event-free survival in the treatment of patients with extranodal marginal-zone B-cell lymphoma: 5-year analysis of the IELSG-19 Randomized Study. *J. Clin. Oncol.* 2013; 31(5): 565–72.
11. Domingo S., Canales M., Nicolas C. et al. Bendamustine and rituximab as first line treatment for patients with MALT lymphoma. An interim report of a phase 2 trial in Spain (MALT-2008–10). 11th International Conference on Malignant Lymphoma. Lugano, 2011. Abstract 299.
12. Cordier J.F., Chailleux E., Lauque D. Primary pulmonary lymphomas. A clinical study of 70 cases in nonimmunocompromised patients. *Chest* 1993; 103(1): 201–8.
13. Imai H., Sunaga N., Kaira K. et al. Clinicopathological Features of Patients with Bronchus-Associated Lymphoid Tissue Lymphoma. *Inter. Med.* 2009; 48: 301–6.
14. Thieblemont C., Berger F., Dumontet C. et al. Mucosa-associated lymphoid tissue lymphoma is a disseminated disease in one third of 158 patients analyzed. *Blood* 2013; 2000(95): 802–6.
15. Borie R., Wislez M., Thabut G. Clinical characteristics and prognostic factors of pulmonary MALT lymphoma. *Eur. Respir. J.* 2009; 34: 1408–16.
16. Troch M., Streubel B., Petkov V. et al. Does MALT Lymphoma of the Lung Require Immediate Treatment? An Analysis of 11 Untreated Cases with Long-term Follow-up. *Anticancer Res.* 2007; 27: 3633–8.
17. Zinzani P.L., Magagnoli M., Galieni P. et al. Nongastrointestinal Low-Grade Mucosa-Associated Lymphoid Tissue Lymphoma: Analysis of 75 Patients. *J. Clin. Oncol.* 1999; 17: 1254–8.
18. Kocaturk C.I., Seyhan E.C., Zeki M. et al. Primary pulmonary non-Hodgkin's lymphoma: ten cases with a review of the literature. *Tuberk. Toraks.* 2012; 60(3): 246–53.
19. Zinzani P.L., Pellegrini C., Gandolfi L. et al. Extranodal marginal zone B-cell lymphoma of the lung: experience with fludarabine and mitoxantrone-containing regimens. *Hematol. Oncol.* 2012 Dec 5. doi: 10.1002/hon.2039.
20. Brown J.R., Friedberg J.W., Feng Y. et al. A phase 2 study of concurrent fludarabine and rituximab for the treatment of marginal zone lymphomas. *Br. J. Haematol.* 2009; 145(6): 741–8.
21. Prabhaskar K., Vikram G.S., Nair R. et al. Fludarabine in lymphoproliferative malignancies: a single-centre experience. *Natl. Med. J. India* 2008; 21(4): 171–4.
22. Rummel M.J., Kaiser U., Balse C. Bendamustine Plus Rituximab Versus Fludarabine Plus Rituximab In Patients with Relapsed Follicular, Indolent and Mantle Cell Lymphomas — Final Results of the Randomized Phase III Study NHL 2-2003 on Behalf of the StiL (Study Group Indolent Lymphomas, Germany). *ASH Annual Meeting Abstracts* 2010; 116: 856.
23. Rummel M.J., Niederle N., Maschmeyer G. Bendamustine plus rituximab versus CHOP plus rituximab as first-line treatment for patients with indolent and mantle-cell lymphomas: an open-label, multicentre, randomised, phase 3 non-inferiority trial. *Lancet*, Early Online Publication, 20 February 2013. doi: 10.1016/S0140-6736(12)61763.