

МИЕЛОИДНЫЕ ОПУХОЛИ

MYELOID TUMORS

Острый миелоидный лейкоз как вторая опухоль у больного лимфомой Беркитта: обзор литературы и клиническое наблюдение

Acute Myeloid Leukemia as Second Tumor in a Patient with Burkitt's Lymphoma: Literature Review and a Case Report

Т.Т. Валиев¹, Т.Ю. Павлова¹, А.М. Ковригина²,
И.Н. Серебрякова¹

ТТ Valiev¹, TYu Pavlova¹, AM Kovrigina²,
IN Serebryakova¹

¹ ФГБУ «НМИЦ онкологии им. Н.Н. Блохина» Минздрава России, Каширское ш., д. 24, Москва, Российская Федерация, 115478

¹ NN Blokhin National Medical Cancer Research Center, 24 Kashirskoye sh., Moscow, Russian Federation, 115478

² ФГБУ «НМИЦ гематологии» Минздрава России, Новый Зыковский пр-д, д. 4, Москва, Российская Федерация, 125167

² National Research Center for Hematology, 4 Novyi Zykovskii pr-d, Moscow, Russian Federation, 125167

РЕФЕРАТ

Применение высокоэффективных протоколов терапии опухолевых заболеваний у детей и увеличение количества излеченных пациентов привели к тому, что все большее внимание уделяется отдаленным последствиям противоопухолевого лечения. Одним из наиболее грозных осложнений терапии первого злокачественного новообразования (ЗНО) является развитие вторых ЗНО. Цитостатические препараты из группы эпиподфиллотоксинов и алкилирующих агентов способствуют развитию вторичных острых миелоидных лейкозов (ОМЛ), достаточно редких и крайне прогностически неблагоприятных вторых ЗНО. В настоящей статье представлен обзор литературы, посвященный изучению рисков возникновения вторичных гематологических ЗНО, связанных с терапией первых опухолей. Приводится описание клинического наблюдения с успешным лечением ОМЛ, развившегося после терапии лимфомы Беркитта.

ABSTRACT

The application of highly effective tumor treatment protocols in children and increasing number of patients healed resulted in a growing focus on long-term effects of chemotherapy. One of the most dangerous complications of a first malignant neoplasm (MN) is the development of second MNs. Cytostatic drugs of the epipodophyllotoxin group and alkylating agents contribute to secondary acute myeloid leukemias (AML), the rare and prognostically very unfavorable second MNs. The present article provides a review of literature on risks of secondary hematological MNs associated with the therapy of first tumors. It also contains a case report of successful treatment of AML which occurred after Burkitt's lymphoma therapy.

Ключевые слова: вторые злокачественные опухоли, острые миелоидные лейкозы, лимфома Беркитта, дети.

Keywords: second malignant neoplasms, acute myeloid leukemias, Burkitt's lymphoma, children.

Получено: 10 декабря 2020 г.

Received: December 10, 2020

Принято в печать: 1 марта 2021 г.

Accepted: March 1, 2021

Для переписки: Тимур Теймуразович Валиев, д-р мед. наук, Каширское ш., д. 24, Москва, Российская Федерация, 115478; e-mail: timurvaliev@mail.ru

For correspondence: Timur Teimurazovich Valiev, MD, PhD, 24 Kashirskoye sh., Moscow, Russian Federation, 115478; e-mail: timurvaliev@mail.ru

Для цитирования: Валиев Т.Т., Павлова Т.Ю., Ковригина А.М., Серебрякова И.Н. Острый миелоидный лейкоз как вторая опухоль у больного лимфомой Беркитта: обзор литературы и клиническое наблюдение. Клиническая онкогематология. 2021;14(2):167–72.

For citation: Valiev TT, Pavlova TYu, Kovrigina AM, Serebryakova IN. Acute Myeloid Leukemia as Second Tumor in a Patient with Burkitt's Lymphoma: Literature Review and a Case Report. Clinical oncohematology. 2021;14(2):167–72. (In Russ).

DOI: 10.21320/2500-2139-2021-14-2-167-172

DOI: 10.21320/2500-2139-2021-14-2-167-172

ВВЕДЕНИЕ

В настоящее время более 80 % детей с онкологическими заболеваниями выздоравливают благодаря современным протоколам терапии, в связи с чем большую актуальность приобретает проблема отдаленных последствий проведенного противоопухолевого лечения [1]. Центральное место среди отдаленных побочных эффектов химиотерапии занимают вторичные и последующие злокачественные новообразования (ЗНО) [2, 3]. Исследования, оценивающие состояние здоровья лиц, в детстве излеченных от ЗНО, показали, что наиболее частыми вторыми опухолями были ЗНО центральной нервной системы (ЦНС), лейкозы и лимфомы. Так, вероятность развития вторых ЗНО у пациентов, излеченных от лимфомы Ходжкина, составляет 17 % в течение 20 лет после завершения терапии [4]. Из них 89 % относились ко вторым опухолям солидной природы и 11 % — к опухолям системы крови [5]. Среди гематологических опухолей как вторых ЗНО в 49 % случаев диагностируются острые миелоидные лейкозы (ОМЛ), тогда как в целом вероятность развития ОМЛ в течение 15 лет после завершения терапии первого ЗНО составляет около 2 % [6].

Химиоиндуцированные вторичные ОМЛ обычно развиваются после терапии эпиподофиллотоксинами и антрациклиновыми антибиотиками через 2–3 года. К группе эпиподофиллотоксинов относятся этопозид и тенипозид, после лечения которыми возможно развитие ОМЛ. Цитогенетические особенности ОМЛ включают транслокации с вовлечением гена *MLL*, *t(8;21) (AML1-ETO)*, *inv(16)* или *t(16;16) (CBF-MYH11)* [7–9]. При использовании препаратов антрациклинового ряда для вторичных ОМЛ характерны абберации с вовлечением хромосомы 11 (*11q23*) [10]. После терапии первого ЗНО с применением алкилирующих агентов срок возникновения ОМЛ варьирует от 5 до 7 лет [11, 12].

Эпиподофиллотоксины, антрациклины и алкилирующие агенты входят в программы терапии гетерогенной группы онкогематологических заболеваний: лимфомы Беркитта, диффузной В-крупноклеточной лимфомы, первичной медиастинальной (тимической) В-крупноклеточной лимфомы, лимфобластных лимфом и острого лимфобластного лейкоза (группа высокого риска) [13–16]. Частота развития вторичных ОМЛ составляет около 0,8 % в течение первых 5 лет после завершения противоопухолевой терапии первого ЗНО. Прогноз при вторичных ОМЛ плохой: 2-летняя общая выживаемость (ОВ) составляет 20–25 %. При достижении клинико-гематологической ремиссии при вторичных ОМЛ и консолидации ее трансплантацией аллогенных гемопоэтических стволовых клеток (аллоТГСК) возможно повышение 3-летней ОВ до 40 % [17–19].

Рефрактерность к проводимой терапии может быть результатом мутаций в гене *TP53*, комплексного кариотипа, делеции или утраты хромосом 7 и 5, что достаточно часто отмечается при вторичных ОМЛ [20].

В локусе 7q36.1 расположен ген *EZH2*, кодирующий гистон-метилтрансферазу, которая на эпигене-

тическом уровне может активировать процессы лейкогенеза. Еще одним патогенетическим эффектом, реализуемым *EZH2*, является активация промотора *SEMA3A*, повышающего микросателлитную нестабильность и химиорезистентность при вторичных ОМЛ [21].

Кроме гена *EZH2* в эпигенетической регуляции участвуют *TET2*, *ATRX*, *BCORL*, *IDH1*, *IDH2*, *ASXL1* и *DNMT3A*. В результате активации пролиферации и блокирования дифференцировки клеток-предшественниц миелопоэза происходит накопление дополнительных генетических событий, обеспечивающих клональный гемопоэз неопределенного потенциала — предшественника ОМЛ [22, 23].

Помимо генетических и эпигенетических изменений, приводящих к опухолевой трансформации миелоидных клеток-предшественниц, в литературе обсуждается роль гемопоэтической ниши в лейкозогенезе. Понимая возможность повреждения клеток микроокружения в ходе предшествовавшей терапии первого ЗНО, следует принимать во внимание изменение интерлейкинового и интегринового профилей, экспрессию молекул адгезии и активность сигнальных путей при взаимодействии миелоидных предшественников и микроокружения [24].

Одно из наиболее крупных исследований, посвященных изучению здоровья лиц, излеченных от ЗНО, включало 14 358 пациентов (Childhood Cancer Survivor Study). У 43 (0,3 %) из них развились вторые гематологические ЗНО через 5 лет после установления первого ЗНО. В течение 10 лет количество больных со вторыми гематологическими ЗНО увеличилось до 68 (0,5 %) случаев, а через 15 лет после постановки диагноза первого ЗНО — до 73 (0,6 %). Следовательно, риск развития ЗНО кроветворной и лимфоидной тканей в 6 раз выше у лиц, перенесших лечение по поводу первого ЗНО, по сравнению с общей популяцией.

Из 43 случаев вторых ЗНО кроветворной и лимфоидной тканей острые лейкозы были диагностированы у 13 (30,5 %) больных с интервалом времени 36–71,5 мес. Средний возраст на момент постановки диагноза составил 31,2 года. Приблизительно половину всех случаев острых лейкозов составили ОМЛ (в 2 случаях ОМЛ предшествовал миелодиспластический синдром, в 30 % — острые лимфобластные лейкозы) [25, 26].

В исследовании R. Rihani и соавт. проведен анализ частоты развития вторых ЗНО у 34 867 пациентов, излеченных от первого ЗНО. В 111 (0,3 %) случаях развились вторые гематологические ЗНО, среди которых в 49 % был диагностирован ОМЛ, 5-летняя ОВ при котором составила $18 \pm 5,3$ % — наихудший результат среди всех вторых ЗНО ($p = 0,044$) (рис. 1) [25].

В данном исследовании было показано, что наиболее часто вторые ОМЛ диагностировались у лиц, излеченных от неходжкинских лимфом (НХЛ), в течение 36 мес. после завершения программного лечения [25]. Поскольку наиболее впечатляющие результаты получены при лечении лимфомы Беркитта, самого частого варианта НХЛ у детей, то и описание случаев вторых ЗНО, развившихся у излеченных пациентов, важно с научно-практических позиций [27, 28], тем более что вторичные лейкозы после лимфомы Беркитта пред-

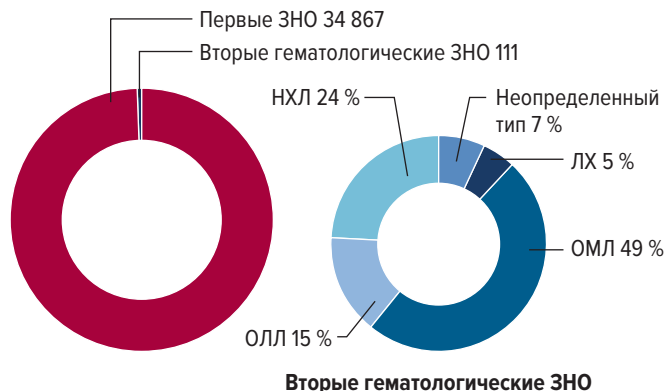


Рис. 1. Распределение вторых ЗНО кроветворной и лимфоидной тканей по нозологическим формам (цит. по [25])

ЗНО — злокачественное новообразование; ЛХ — лимфома Ходжкина; НХЛ — неходжкинские лимфомы; ОЛЛ — острый лимфобластный лейкоз; ОМЛ — острый миелоидный лейкоз.

Fig. 1. Nosological distribution of second MNs of hematopoietic and lymphoid tissues (quoted from [25])

ЗНО — malignant neoplasm; ЛХ — Hodgkin’s lymphoma; НХЛ — non-Hodgkin’s lymphomas; ОЛЛ — acute lymphoblastic leukemia; ОМЛ — acute myeloid leukemia.

ставлены в литературе в виде описания единичных наблюдений [29].

КЛИНИЧЕСКОЕ НАБЛЮДЕНИЕ

Пациент К., 11 лет. В октябре 2013 г. в НИИ ДОГ ФГБУ «НМИЦ онкологии им. Н.Н. Блохина» МЗ РФ был поставлен диагноз: лимфома Беркитта с поражением тонкой кишки, брыжейки, печени, внутрибрюшных лимфатических узлов, плевры, левой почки, яичек, левой седалищной кости, IVB стадия, 4-я группа риска.

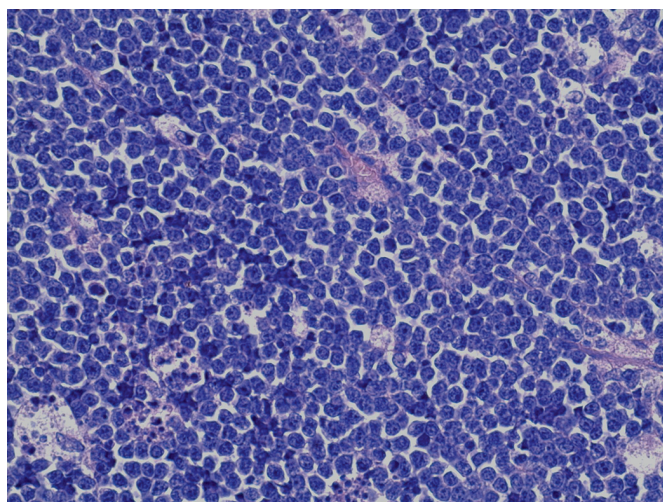


Рис. 2. Лимфома Беркитта у больного К. Биоптат лимфатического узла. Опухоль представлена мономорфными лимфоидными клетками среднего размера с высоким ядерно-цитоплазматическим соотношением, частыми фигурами митозов, признаками апоптоза. Окраска гематоксилином и эозином, $\times 400$

Fig. 2. Burkitt’s lymphoma in patient K. Lymph node biopsy. Tumor with medium-sized monomorphic lymphoid cells with high nuclear-cytoplasmic ratio, frequent mitotic figures, and signs of apoptosis. H&E stain, $\times 400$

Диагноз поставлен на основании клиничко-лабораторных и инструментальных данных, включавших иммуноморфологическое и цитогенетическое исследования лимфатических узлов брюшной полости (рис. 2).

Больной был включен в протокол В-NHL-BFM95 с ритуксимабом. В связи со снижением фракции сердечного выброса до 49 % по данным ЭхоКГ второй блок полихимиотерапии (ПХТ) был проведен без доксорубицина. После 2 блоков АА + R, ВВ + R по данным рентгеновской КТ с внутривенным контрастированием установлен полный противоопухолевый эффект, что позволило проводить дальнейшее лечение без ритуксимаба и редуцировать общее число блоков ПХТ с 6 до 5 [27]. Программное блоковое противоопухолевое лечение больного завершено в январе 2014 г. При контрольных динамических обследованиях сохранялась полная ремиссия лимфомы Беркитта.

В январе 2015 г., после перенесенной ОРВИ с бронхитом, появились жалобы на тошноту, субфебрилитет. Осмотрен педиатром по месту жительства, начата антибактериальная терапия. Эффекта от проводимого лечения не было.

При обращении в феврале 2015 г. в НИИ ДОГ ФГБУ «НМИЦ онкологии им. Н.Н. Блохина» МЗ РФ в общем анализе крови от 13.02.15: лейкоциты $1,91 \times 10^9/\text{л}$, (сегментоядерные нейтрофилы — 11 %, лимфоциты — 79 %, моноциты — 1 %, бластные клетки — 9 %), гемоглобин 85 г/л, тромбоциты $101 \times 10^9/\text{л}$.

В миелограмме от 13.02.15: пунктат костного мозга между среднеклеточным и гипоклеточным. Бластные клетки составляли 56 %, представлены макроформами с округлыми ядрами (в части клеток расположены эксцентрично), низким и умеренным ядерно-цитоплазматическим соотношением, умеренно-базофильной цитоплазмой, в единичных — вакуолизация. В части клеток наблюдалась пылевидная зернистость (рис. 3).

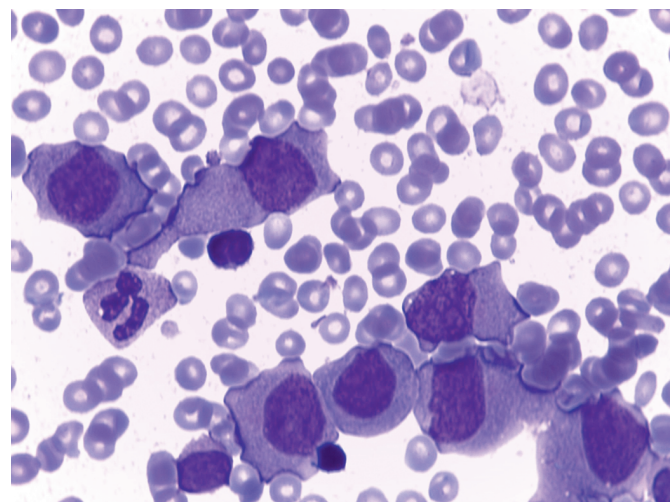


Рис. 3. Острый миелоидный лейкоз у больного К. Цитологический препарат костного мозга. Бластные клетки представлены макроформами с округлыми ядрами, умеренно-базофильной цитоплазмой. В единичных клетках определяется вакуолизация и пылевидная зернистость. Окраска по Романовскому—Гимзе, $\times 1000$

Fig. 3. Acute myeloid leukemia in patient K. Cytological preparation of bone marrow. Blast cells with macroforms having rounded nuclei and moderately basophilic cytoplasm. Some cells show vacuolization and dust-like stippling. Romanowsky-Giemsa stain, $\times 1000$

При цитохимическом исследовании: липиды — отрицательные, PAS-реакция — в основном диффузной формы; неспецифическая эстераза содержится в 100 % клеток (+++) и (++) , частично и полностью подавляется натрия фторидом (содержится в 80 % клеток (+)). Морфоцитохимическая картина костного мозга соответствовала острому монобластному лейкозу без созревания (ОМЛ, М5а-вариант).

По данным иммунологического исследования костного мозга методом проточной цитофлуориметрии подтвержден диагноз ОМЛ, а цитогенетическое исследование костного мозга позволило выявить транслокацию t(9;11)(p22;q23). С помощью полимеразной цепной реакции (ПЦР) в костном мозге обнаружен транскрипт *MLLT3-MLL*.

Больному проведена МРТ всего тела, по результатам которой патологических изменений со стороны органов грудной клетки и брюшной полости не отмечено. Признаков рецидива лимфомы Беркитта не обнаружено. Тем не менее по данным МРТ и скинтиграфии костной системы с ^{99m}Tc от 16.02.2015 г. выявлено поражение плечевых, бедренных, берцовых костей, множественное поражение ребер, позвонков.

18.02.2015 г. проведена трепанобиопсия правой плечевой кости. При цитологическом, гистологическом и иммуногистохимическом исследованиях иммуноморфологическая картина соответствовала ОМЛ, М5а-вариант (рис. 4).

При цитологическом исследовании 18.02.2015 г. спинномозговая жидкость прозрачная, бесцветная, в препарате, приготовленном на цитоспине, опухолевые клетки не обнаружены.

Таким образом, на основании проведенных исследований поставлен диагноз: острый монобластный лейкоз без созревания, М5а-вариант, транслокация t(9;11)(p22;q23), *MLLT3-MLL*. ЦНС — статус 1. Высокий риск.

С 21.02 по 25.02.2015 г. проведена индукционная химиотерапия по схеме FLA с идарубицином. Для предварительной оценки ответа на проведенную терапию на 15-й день перерыва после курса FLA с идарубицином выполнена костномозговая пункция, по результатам которой костный мозг был гипоклеточным, эритроидный росток сужен, мегакариоцитарный, редуцирован, число гранулоцитов снижено, бластные клетки составляли 6 %. В общем анализе крови на 15-й день перерыва: лейкоциты $0,2 \times 10^9/\text{л}$, гемоглобин 78 г/л, тромбоциты $21 \times 10^9/\text{л}$.

После восстановления показателей периферической крови (лейкоциты $3,1 \times 10^9/\text{л}$, гемоглобин 102 г/л, тромбоциты $107 \times 10^9/\text{л}$), перед проведением второго курса терапии в миелограмме: бластные клетки 5 %, костный мозг нормоклеточный, полиморфный, гранулоцитарный росток уменьшен, эритроидный росток расширен, мегакариоциты единичные. Методом ПЦР определялся транскрипт *MLLT3-MLL*.

С 23.03 по 27.03.2015 г. проведен второй курс химиотерапии по схеме FLA. В связи с сохраняющейся кардиотоксичностью (фракция выброса составляла 49–50 %) антрациклины были исключены из схемы ПХТ.

В общем анализе крови 7.04.2015 г.: лейкоциты $0,15 \times 10^9/\text{л}$, гемоглобин 65 г/л, тромбоциты $24 \times 10^9/\text{л}$.

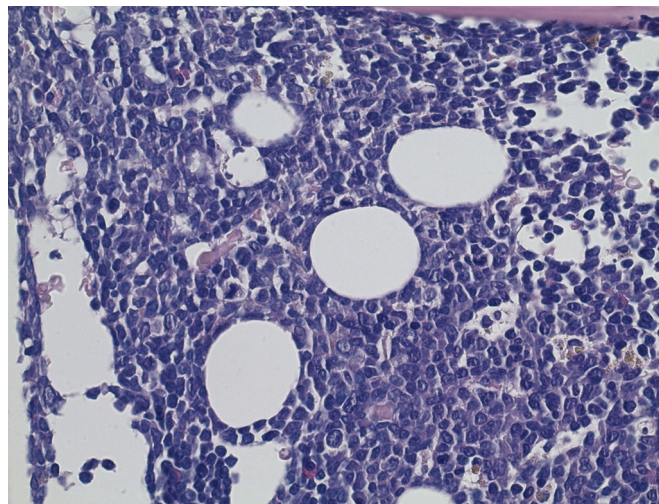


Рис. 4. Острый миелоидный лейкоз у больного К. Трепанобиоптат костного мозга. Гистологический препарат. В костномозговых полостях диффузный инфильтрат из клеток среднего размера с округло-овальными и складчатыми ядрами неправильной формы, бластной структурой хроматина. Элементы миелопоэза резко редуцированы. Окраска гематоксилином и эозином, $\times 400$

Fig. 4. Acute myeloid leukemia in patient K. Bone marrow core biopsy sample. Histological preparation. Diffuse infiltration in bone marrow cavities with medium-sized cells with irregular-shape rounded oval and folded nuclei and blastic chromatin structure. Distinctly reduced elements of myelopoiesis. H&E stain, $\times 400$

С учетом неблагоприятного прогноза при вторых ОМЛ с целью интенсификации терапии в условиях сохраняющейся аплазии костного мозга с 8.04 по 12.04.2015 г. проведен режим предтрансплантационного кондиционирования по схеме флударабин + тресульфат + антитимоцитарный иммуноглобулин.

13.04.2015 г. выполнена гаплоидентичная трансплантация гемопоэтических стволовых клеток (гаплоТГСК): трансфузия нативных донорских гемопоэтических стволовых клеток (донор — отец ребенка), клеточность материала по CD34+ составила $5,1 \times 10^6/\text{кг}$ массы тела реципиента.

Полный донорский химеризм отмечен на Д+36 после гаплоТГСК. Одновременно при проведении цитологического исследования костного мозга бластные клетки составляли 2,5 %. При ПЦР-исследовании костного мозга химерный транскрипт *MLLT3-MLL* не определялся, что позволило констатировать достижение молекулярной ремиссии ОМЛ.

Посттрансплантационный период протекал без выраженных осложнений. К настоящему времени (декабрь 2020 г.) пациенту 19 лет, он завершил обучение в школе и успешно учится в вузе (рис. 5).

ЗАКЛЮЧЕНИЕ

После терапии первого ЗНО, особенно с применением ингибиторов топоизомеразы II, повышается риск развития вторичных ЗНО, прогноз при которых неблагоприятный. В представленном клиническом наблюдении вторичный ОМЛ развился у больного через 16 мес. после установления лимфомы Беркитта. Ин-

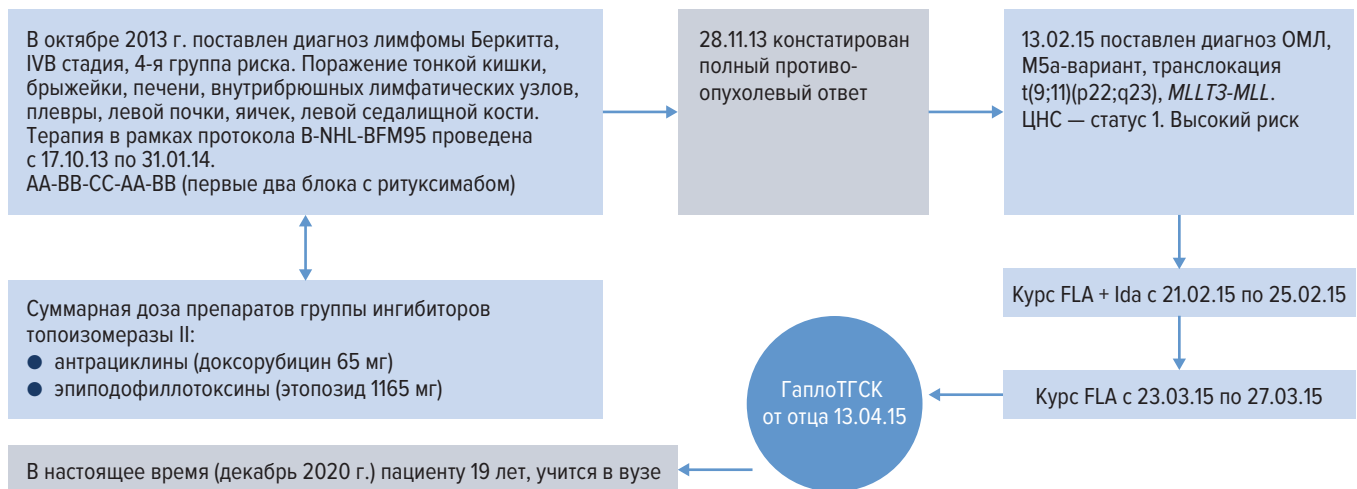


Рис. 5. Анамнез, ход лечения и успешный результат терапии лимфомы Беркитта и ОМЛ у больного К. гаплоТГСК — гаплоидентичная трансплантация гемопоэтических стволовых клеток; ОМЛ — острый миелоидный лейкоз.

Fig. 5. Case history, course of treatment, and successful outcome of Burkitt's lymphoma and AML therapy in patient K. гаплоТГСК — haploidentical hematopoietic stem cell transplantation; ОМЛ — acute myeloid leukemia.

тенсивная ПХТ по схеме FLA + Ida позволила получить клинко-гематологическую ремиссию, консолидация которой проводилась аллоТГСК от гаплоидентичного донора (отца). Выбранная тактика оказалась оптимальной в данном клиническом случае, и больной остается под наблюдением более 5 лет после проведенной гаплоТГСК без признаков лимфомы Беркитта и ОМЛ.

Достаточно сложным и до конца не решенным остается вопрос употребления терминов «второе» и «вторичное» ЗНО. Так, при наличии у больного генетических синдромов (Линча, Ли—Фраумени и др.), предрасполагающих к развитию первых и последующих ЗНО, логично применение термина «второе» ЗНО. В ситуациях, когда имеется анамнестическое указание на действие факторов терапии первого ЗНО (цитостатические препараты, лучевая терапия) в генезе развития последующих ЗНО, оптимально употребление термина «вторичное» ЗНО. Тем не менее в настоящее время идентифицированы далеко не все молекулярно-генетические события, лежащие в основе канцерогенеза и способствующие развитию вторых и последующих ЗНО (cancer predisposition syndromes) у одного больного [30]. Следует помнить о возможных сочетаниях генетических синдромов, обуславливающих ЗНО, и действии дополнительных канцерогенных факторов (химио- и лучевой терапии) при развитии вторых ЗНО, отличных иммуноморфологически от первого ЗНО. Следовательно, по мере расширения наших представлений о молекулярно-генетических основах канцерогенеза будут вноситься дополнительные терминологические уточнения.

Таким образом, детским онкогематологам, онкологам, а также терапевтам следует помнить о повышенном риске развития вторых ЗНО у лиц, излеченных в детстве от первого ЗНО. Неблагоприятный прогноз при вторичных ОМЛ обуславливает необходимость в качестве стандарта терапии рассматривать аллоТГСК при получении первой клинко-гематологической ремиссии.

КОНФЛИКТЫ ИНТЕРЕСОВ

Авторы заявляют об отсутствии конфликтов интересов. А.М. Ковригина, член редакционной коллегии журнала «Клиническая онкогематология. Фундаментальные исследования и клиническая практика», не участвовала в рецензировании рукописи.

ИСТОЧНИКИ ФИНАНСИРОВАНИЯ

Исследование не имело спонсорской поддержки.

ВКЛАД АВТОРОВ

Концепция и дизайн: Т.Т. Валиев, А.М. Ковригина, Т.Ю. Павлова.

Сбор и обработка данных: Т.Т. Валиев, А.М. Ковригина, Т.Ю. Павлова.

Предоставление материалов исследования: Т.Т. Валиев, А.М. Ковригина, И.Н. Серебрякова.

Анализ и интерпретация данных: А.М. Ковригина, Т.Т. Валиев, И.Н. Серебрякова.

Подготовка рукописи: Т.Т. Валиев, А.М. Ковригина, Т.Ю. Павлова.

Окончательное одобрение рукописи: все авторы.

ЛИТЕРАТУРА/REFERENCES

1. Altekruse S, Kosary C, Krapcho M, et al. SEER Cancer Statistics Review, 1975–2007. Bethesda: National Cancer Institute; 2007.
2. Meadows A, Friedman D, Neglia J, et al. Second neoplasms in survivors of childhood cancer: findings from the Childhood Cancer Survivor Study cohort. *J Clin Oncol.* 2009;27(14):2356–62. doi: 10.1200/JCO.2008.21.1920.
3. Friedman DL, Whitton J, Leisenring W, et al. Subsequent neoplasms in 5-year survivors of childhood cancer: the Childhood Cancer Survivor Study. *J Natl Cancer Inst.* 2010;102(14):1083–95. doi: 10.1093/jnci/djq238.
4. O'Brien MM, Donaldson SS, Balise RR, et al. Second malignant neoplasms in survivors of pediatric Hodgkin's lymphoma treated with low-dose radiation and chemotherapy. *J Clin Oncol.* 2010;28(7):1232–9. doi: 10.1200/JCO.2009.24.8062.

5. Dorffel W, Riepenhausen M, Luders H, et al. Secondary Malignancies Following Treatment for Hodgkin's Lymphoma in Childhood and Adolescence. *Dtsch Arztebl Int.* 2015;112(18):320–7. doi: 10.3238/arztebl.2015.0320.
6. Bhatia S, Yasui Y, Robison L, et al. High risk of subsequent neoplasms continues with extended follow-up of childhood Hodgkin's disease: report from the Late Effects Study Group. *J Clin Oncol.* 2003;21(23):4386–94. doi: 10.1200/JCO.2003.11.059.
7. Pui C, Behm F, Raimondi S, et al. Secondary acute myeloid leukemia in children treated for acute lymphoid leukemia. *N Engl J Med.* 1989;321(3):136–42. doi: 10.1056/NEJM198907203210302.
8. Pui C. Therapy-related myeloid leukaemia. *Lancet.* 1990;336(8723):1130–1. doi: 10.1016/0140-6736(90)92607-j.
9. Ratain M, Rowley J. Therapy-related acute myeloid leukemia secondary to inhibitors of topoisomerase II: from the bedside to the target genes. *Ann Oncol.* 1992;3(2):107–11. doi: 10.1093/oxfordjournals.annonc.a058121.
10. Tallman MS, Gray R, Bennett JM, et al. Leukemogenic potential of adjuvant chemotherapy for early-stage breast cancer: the Eastern Cooperative Oncology Group experience. *J Clin Oncol.* 1995;13(7):1557–63. doi: 10.1200/JCO.1995.13.7.1557.
11. Hijiya N, Ness K, Ribeiro R, Hudson M. Acute leukemia as a secondary malignancy in children and adolescents: current findings and issues. *Cancer.* 2009;115(1):23–35. doi: 10.1002/cncr.23988.
12. Swerdlow SH, Campo E, Harris NL, et al. WHO Classification of tumours of hematopoietic and lymphoid tissues. Revised 4th edition. Lion: IARC Press; 2017. p. 581.
13. Verdeguer A, Ruiz JG, Ferris J, et al. Acute non-lymphoblastic leukemia in children treated for acute lymphoblastic leukemia with an intensive regimen including teniposide. *Med Pediatr Oncol.* 1992;20(1):48–52. doi: 10.1002/mpo.2950200110.
14. Pedersen-Bjergaard J, Sigsgaard TC, Nielsen D, et al. Acute monocytic or myelomonocytic leukemia with balanced chromosome translocations to band 11q23 after therapy with 4-epi-doxorubicin and cisplatin or cyclophosphamide for breast cancer. *J Clin Oncol.* 1992;10(9):1444–51. doi: 10.1200/JCO.1992.10.9.1444.
15. Donatini B, Krupp P. Secondary pre-leukemia and etoposide. *Lancet.* 1991;338(8777):1269. doi: 10.1016/0140-6736(91)92133-M.
16. Pui CH, Ribeiro RC, Hancock ML, et al. Acute myeloid leukemia in children treated with epipodophyllotoxins for acute lymphoblastic leukemia. *N Engl J Med.* 1991;325(24):1682–7. doi: 10.1056/NEJM199112123252402.
17. Ballen KK, Antin JH. Treatment of therapy related acute myelogenous leukemia and myelodysplastic syndromes. *Hematol Oncol Clin N Am.* 1993;7(2):477–93. doi: 10.1016/s0889-8588(18)30253-3.
18. Aguilera DG, Vaklavas C, Tsimberidou AM, et al. Pediatric Therapy-related Myelodysplastic Syndrome/Acute Myeloid Leukemia: The MD Anderson Cancer Center Experience. *J Pediatr Hematol Oncol.* 2009;31(11):803–11. doi: 10.1097/MPH.0b013e3181ba43dc.
19. De Witte T, Hermans J, van Biezen J, et al. Prognostic variables in bone marrow transplantation for secondary leukemia and myelodysplastic syndrome: a survey of the working party on leukemia. *Bone Marrow Transplant.* 1991;7(2):40.
20. Larson RA. Etiology and management of therapy-related myeloid leukemia. *Hematology Am Soc Hematol Educ Program.* 2007;2007(1):453–9. doi: 10.1182/asheducation-2007.1.453.
21. Xinan (Holly) Yang, Bin Wang, John M. Cunningham Identification of epigenetic modifications that contribute to pathogenesis in therapy-related AML: Effective integration of genome-wide histone modification with transcriptional profiles. *BMC Med Genom.* 2015;8(2):S6. doi: 10.1186/1755-8794-8-S2-S6.
22. Ковригина А.М. Пересмотренная классификация ВОЗ опухолей гемопоэтической и лимфоидной ткани, 2017 г. (4-е издание): миелоидные неоплазии. *Архив патологии.* 2018;80(6):43–9. doi: 10.17116/patol20188006143.
- [Kovrigina AM. A revised 4 edition WHO Classification of Tumors of Hematopoietic and Lymphoid Tissues, 2017: myeloid neoplasms. *Архив патологии.* 2018;80(6):43–9. doi: 10.17116/patol20188006143. (In Russ)]
23. Itzykson R, Kosmider O, Fenaux P. Somatic mutations and epigenetic abnormalities in myelodysplastic syndromes. *Best Pract Res Clin Haematol.* 2013;26(4):355–64. doi: 10.1016/j.beha.2014.01.001.
24. Семенова Н.Ю., Бессмельцев С.С., Ругаль В.И. Биология ниши гемопоэтических стволовых клеток. *Клиническая онкогематология.* 2014;7(4):501–11.
- [Semenova NYu, Bessmeltsev SS, Rugal VI. Biology of Hematopoietic Stem Cell Niche. *Клиническая онкогематология.* 2014;7(4):501–11. (In Russ)]
25. Rihani R, Bazzeh F, Faqih N, Sultan I. Secondary hematopoietic malignancies in survivors of childhood cancer: an analysis of 111 cases from the Surveillance, Epidemiology, and End Result-9 registry. *Cancer.* 2010;116(18):4385–94. doi: 10.1002/cncr.25313.
26. Nottage K, Lanktot J, Li Zh, et al. Long-term risk for subsequent leukemia after treatment for childhood cancer: a report from the Childhood Cancer Survivor Study. *Blood.* 2011;117(23):6315–8. doi: 10.1182/blood-2011-02-335158.
27. Валиев Т.Т. Лимфома Беркитта у детей: 30 лет терапии. *Педиатрия. Журнал им. Г.Н. Сперанского.* 2020;99(4):35–41.
- [Valiev TT. Burkitt's lymphoma in children: 30 years of therapy. *Pediatriya. Zhurnal im. G.N. Speranskogo.* 2020;99(4):35–41. (In Russ)]
28. Павлова Т.Ю., Валиев Т.Т. Вторые злокачественные опухоли у лиц, перенесших онкологическое заболевание в детстве. *Педиатрия. Consilium Medicum.* 2020;2:12–6. doi: 10.26442/26586630.2020.2.00234. (In Russ)]
- [Pavlova TYu, Valiev TT. Second malignant tumors in pediatric cancer survivors. *Pediatrics. Consilium Medicum.* 2020;2:12–6. doi: 10.26442/26586630.2020.2.00234. (In Russ)]
29. Lee S-S. Therapy-related Acute Myeloid Leukemia Following Treatment for Burkitt's Lymphoma. *Chonnam Med J.* 2017;53(3):229–30. doi: 10.4068/cmj.2017.53.3.229.
30. Ripperger T, Bielack SS, Borkhardt B, et al. Childhood cancer predisposition syndromes—A concise review and recommendations by the Cancer Predisposition Working Group of the Society for Pediatric Oncology and Hematology. *Am J Med Genet Part A.* 2017;173(4):1017–37. doi: 10.1002/ajmg.a.38142.