

## РЕДКИЕ ГЕМАТОЛОГИЧЕСКИЕ ЗАБОЛЕВАНИЯ И СИНДРОМЫ

## RARE HEMATOLOGICAL TUMORS AND SYNDROMES

### WHIM-синдром: обзор литературы и описание двух собственных клинических наблюдений в одной семье

### WHIM Syndrome: A Literature Review and a Report of Two Cases in One Family

**М.В. Марченко, Ю.Н. Кузнецов, А.В. Лапина,  
И.А. Михайлова, Т.А. Быкова, Т.С. Щеголева,  
В.В. Байков, А.Д. Кулагин**

**MV Marchenko, YuN Kuznetsov, AV Lapina,  
IA Mikhailova, TA Bykova, TS Shchegoleva,  
VV Baykov, AD Kulagin**

НИИ детской онкологии, гематологии и трансплантологии им. Р.М. Горбачевой, ФГБОУ ВО «Первый Санкт-Петербургский государственный медицинский университет им. акад. И.П. Павлова» Минздрава России, ул. Льва Толстого, д. 6/8, Санкт-Петербург, Российская Федерация, 197022

RM Gorbacheva Scientific Research Institute of Pediatric Oncology, Hematology and Transplantation; IP Pavlov First Saint Petersburg State Medical University, 6/8 L'va Tolstogo ul., Saint Petersburg, Russian Federation, 197022

#### РЕФЕРАТ

WHIM-синдром (бородавки, гипогаммаглобулинемия, инфекции и миелокатексис) — редкое генетическое заболевание, связанное с активирующими герминальными мутациями в гене, кодирующем хемокиновый рецептор CXCR4. WHIM-синдром проявляется нейтропенией, лимфопенией, инфекциями и дегенеративными изменениями зрелых нейтрофилов с миелоидной гиперплазией костного мозга (миелокатексисом). У некоторых пациентов выявляются гипогаммаглобулинемия, персистирующие бородавки на коже, в области наружных половых органов, встречаются и другие локализации, а также наблюдаются врожденные пороки сердца. В настоящей работе проведен всесторонний анализ генетических основ, патофизиологии, клинической манифестации, диагностики и возможностей лечения WHIM-синдрома. Приводится описание двух собственных клинических наблюдений в одной семье.

**Ключевые слова:** WHIM-синдром, CXCR4, бородавки, гипогаммаглобулинемия, инфекции, миелокатексис.

**Получено:** 30 августа 2022 г.

**Принято в печать:** 2 декабря 2022 г.

*Для переписки:* Мария Викторовна Марченко, ул. Льва Толстого, д. 6/8, Санкт-Петербург, Российская Федерация, 197022; тел.: +7(812)338-62-65; e-mail: mv\_bogomolova@mail.ru

*Для цитирования:* Марченко М.В., Кузнецов Ю.Н., Лапина А.В. и др. WHIM-синдром: обзор литературы и описание двух собственных клинических наблюдений в одной семье. Клиническая онкогематология. 2023;16(1):14–26.

DOI: 10.21320/2500-2139-2023-16-1-14-26

#### ABSTRACT

WHIM syndrome (warts, hypogammaglobulinemia, infections, and myelokathexis) is a rare genetic disease associated with activating germline mutations in the gene encoding chemokine receptor CXCR4. WHIM syndrome is manifested by neutropenia, lymphopenia, infections, and degenerative changes of mature neutrophils with bone marrow myeloid hyperplasia (myelokathexis). Some patients show hypogammaglobulinemia, persistent cutaneous, genital, or elsewhere localized warts. There are also cases of congenital heart defects. The present paper extensively analyzes genetic basis, pathophysiology, clinical manifestations, and diagnosis of WHIM syndrome as well as its treatment options. The paper reports two cases in one family.

**Keywords:** WHIM syndrome, CXCR4, warts, hypogammaglobulinemia, infections, myelokathexis.

**Received:** August 30, 2022

**Accepted:** December 2, 2022

*For correspondence:* Mariya Viktorovna Marchenko, 6/8 L'va Tolstogo ul., Saint Petersburg, Russian Federation, 197022; Tel.: +7(812)338-62-65; e-mail: mv\_bogomolova@mail.ru

*For citation:* Marchenko MV, Kuznetsov YuN, Lapina AV, et al. WHIM Syndrome: A Literature Review and a Report of Two Cases in One Family. Clinical oncohematology. 2023;16(1):14–26. (In Russ).

DOI: 10.21320/2500-2139-2023-16-1-14-26

## ВВЕДЕНИЕ

WHIM-синдром (warts — бородавки, hypogammaglobulinemia — гипогаммаглобулинемия, infections — инфекции, myelokathexis — миелокатексис) — это редкое комбинированное первичное иммунодефицитное заболевание, характеризующееся аутосомно-доминантным типом наследования [1]. Заболевание обусловлено гетерозиготной мутацией с усилением функции гена цистеин-Х-цистеин хемокинового рецептора 4 (CXCR4), который широко экспрессируется на лейкоцитах и оказывает влияние на гомеостаз и органогенез иммунной системы [2]. Эта мутация приводит к повышенной чувствительности нейтрофилов и лимфоцитов к специфическому лиганду CXCL12 и, как следствие, накоплению и гибели зрелых нейтрофилов в костном мозге.

Первое описание WHIM-синдрома было сделано независимо W.W. Zuelzer и соавт. [3] и С.Е. Krill и соавт. в 1964 г. [4]. Эти дополняющие друг друга сообщения основаны на детальной клинической и лабораторной оценке одной и той же 9-летней девочки с рецидивирующими бактериальными инфекциями. Уже в этих публикациях была хорошо документирована центральная (костномозговая) секвестрация нейтрофильных гранулоцитов на основании: 1) отсутствия лейкоагглютининов, в т. ч. по данным переливания плазмы больной другому ребенку без лейкопении; 2) неэффективности спленэктомии и высоких доз глюкокортикостероидных гормонов, отсутствия мобилизации маргинального пула гранулоцитов при пробе с адреналином; 3) наличия гиперклеточного костного мозга за счет миелоидной гиперплазии и выраженного сдвига вправо с признаками резко повышенной гибели клеток. Для обозначения данного механизма развития гранулоцитопении был введен термин «миелокатексис» (задержка лейкоцитов в костном мозге) [3].

WHIM-синдром — чрезвычайно редкое заболевание. Согласно оценкам французского регистра нейтропений, расчетная заболеваемость может составлять 0,23 случая (95%-й доверительный интервал 0,0019–0,2900) на 1 млн новорожденных [5]. На 31 января 2019 г. в литературе описано 105 больных, у которых диагностирован миелокатексис или WHIM-синдром либо найдена мутация в гене CXCR4 [6]. Новые методы лечения этого заболевания связаны с использованием ингибиторов хемокинового рецептора CXCR4. Поскольку CXCR4 и его лиганд CXCL12 играют важную роль в патогенезе различных инфекционных, воспалительных, аутоиммунных и опухолевых заболеваний, изучение WHIM-синдрома дает важные сведения как о функциях этих молекул, так и их роли в развитии заболеваний [6, 7].

В настоящей статье представлены два собственных клинических наблюдения WHIM-синдрома в одной семье, а также обзор литературы, охватывающий текущие концепции патогенеза, варианты клинической манифестации, принципы диагностики, лечения и перспективные направления будущих исследований.

## ПАТОГЕНЕЗ

Ключевую роль в патогенезе WHIM-синдрома играет молекула хемокинового рецептора CXCR4 (CD184). Этот рецептор состоит из последовательности 352 аминокислот, относится к суперсемейству сопряженных с G-белками рецепторов (GPCR). Его лигандом является хемокиновый белок CXCL12, также известный как фактор стромальных клеток SDF-1 [8]. CXCL12 участвует в контроле движения лейкоцитов и играет важную роль в формировании микроархитектоники лимфоидной ткани. CXCR4 высоко экспрессируется в различных типах клеток, включая лимфоциты, гемопоэтические клетки, эндотелиальные, эпителиальные, стромальные фибробласты. Он принимает участие в кроветворении, формировании иммунного ответа, нейрогенезе, развитии половых клеток, кардиогенезе, росте сосудов [9].

CXCR4 является основным корецептором Х4-штамма ВИЧ и облегчает его проникновение в мишени. После взаимодействия с молекулами CD4 Х4-тропные штаммы ВИЧ-1 связываются с CXCR4, заражая в первую очередь Т-клетки, тогда как R5-тропные штаммы инфицируют в основном макрофаги, взаимодействуя с CCR5. Это позволяет вирусу слиться с мембраной клетки-хозяина, что обеспечивает попадание ВИЧ в клетки-мишени [10].

Патогенез лейкопении, включая гранулоцитопению, моноцитопению и лимфопению, при WHIM-синдроме прямо связан с функцией оси CXCR4/CXCL12. В норме молекула CXCR4, связываясь со своим единственным лигандом CXCL12, поддерживает гомеостаз в костном мозге, регулирует транспорт лейкоцитов в периферическую кровь и обратно. CXCR4/CXCL12 обеспечивает хоуминг гемопоэтических клеток CD34+ путем взаимодействия с эндотелиальными клетками [11].

Почти все случаи WHIM-синдрома характеризуются аутосомно-доминантным типом наследования и возникают в результате мутации в гене с усилением функции CXCR4. Гетерозиготные нонсенс или мутации со сдвигом рамки считывания приводят к укорочению концевой домена рецептора, который богат остатками серина и треонина. После активации рецептора этот домен в норме фосфорилируется киназами рецепторов, сопряженных с G-белком, и связывает β-аррестин, который опосредует интернализацию и убиквитирование рецептора. Следовательно, делеция частей С-концевого домена CXCR4 увеличивает время пребывания рецептора на поверхности клетки и усиливает передачу его сигналов [12, 13]. В результате увеличивается длительность ответа CXCR4 на CXCL12, т. е. происходит усиление функции, вызывающее чрезмерное накопление зрелых нейтрофилов, лимфоцитов и моноцитов в костном мозге и объясняющее симптомы заболевания. В качестве альтернативного механизма рассматривается повышенный хемотаксический ответ полиморфно-ядерных лейкоцитов и лимфоцитов с мутацией в гене CXCR4 на лиганд CXCL12 [14].

Повышенная гибель нейтрофильных гранулоцитов в костном мозге была показана как в ориги-

нальном сообщении, так и позднее (уже расцениваемая как апоптоз) у других больных с WHIM-синдромом [15]. Предположительно это связано со снижением экспрессии антиапоптотического протоонкогена *BCL-X* в предшественниках гранулоцитов. Однако прямая связь повышенного апоптоза с гиперактивностью *CXCR4* к настоящему времени не доказана.

Задержка и повышенный апоптоз нейтрофилов в костном мозге, вероятно, сопровождаются ускоренной кинетикой старения и элиминации на периферии, о чем свидетельствует и самое раннее исследование С.Е. Krill и соавт. [4]. В частности, меченные радиоактивным фосфором лейкоциты от больной с WHIM-синдромом выводились из циркуляции значительно быстрее как при возврате ей самой, так и у здорового взрослого реципиента, тогда как клиренс меченых клеток здорового донора был намного медленнее у описанной пациентки. Ускоренное старение нейтрофилов с индукцией высоких уровней экспрессии *CXCR4* может объяснять относительно слабый нейтрофильный ответ на блокаду передачи сигналов *CXCR4* с помощью плериксафора, который при WHIM-синдроме существенно уступает таковому со стороны лимфоцитов [16]. Однако при WHIM-синдроме отсутствуют строгие доказательства функциональных дефектов нейтрофилов, включая фагоцитоз, продукцию супероксида и внутриклеточный киллинг бактерий.

WHIM-синдром относится к комбинированным иммунодефицитам, вовлекающим механизмы врожденного и адаптивного иммунного ответа. Нейтропения сопровождается лимфопенией, в т. ч. за счет дефицита циркулирующих NK-клеток, В- и Т-лимфоцитов [5]. Поскольку *CXCR4* экспрессируется на всех лимфоидных клетках, лимфопения может возникнуть в результате аналогичного миелокатексису нейтрофилов механизма в иммунных органах. Однако эта гипотеза не нашла подтверждения в экспериментальной модели WHIM-синдрома на мышах с гетерозиготной мутацией в гене *CXCR4* [17]. В отличие от миелопоза В- и Т-лимфопоз подавлялся. В тимусе снижалось число Т-клеток, а костный мозг характеризовался дефицитом предшественников В-клеток без усиления апоптоза. Микроархитектоника вторичных иммунных органов характеризовалась выраженными изменениями. В частности, отсутствовали или уменьшалось количество В-клеточных фолликулов. В селезенке имелся дефицит наивных, но не эффекторных и Т-клеток памяти. Напротив, количество Т-клеток в лимфатических узлах было нормальным или увеличивалось. В соответствии с этими данными возникло предположение, что надлежащая десенсибилизация *CXCR4* необходима для развития В- и Т-клеток с нормальным распределением лимфоцитов между периферической кровью и лимфоидными органами. В лимфатических узлах было меньшее количество сосудов, что может быть связано с нарушением выхода лимфоцитов в циркуляцию. Важно отметить, что эта мышьяная модель не является фенокопией WHIM-синдрома у человека, поскольку в ней отсутствуют гипои́ммуноглобулинемия, инфекции, врожденные аномалии и не воспроизводится инфекция, вызванная вирусом папилломы человека (ВПЧ).

Ни у пациентов с WHIM-синдромом, ни в мышьяной модели не показан блок в развитии В-клеток. В костном мозге пациентов с WHIM-синдромом достаточно В-клеток. Они эффективно мобилизуются в кровь с помощью плериксафора. Это позволяет предположить, что В-лимфопения, как и нейтропения, может быть вызвана, по крайней мере частично, задержкой В-клеток в костном мозге [16]. Данные биопсии лимфатических узлов ограничены единичными случаями после вакцинации против дифтерии и свидетельствуют о снижении числа фолликулов и плазматических клеток [18].

Гипои́ммуноглобулинемия с вовлечением одного или нескольких классов антител, по разным данным, присутствует у 20–89 % больных [19]. Функциональные исследования В-клеток, проведенные у нескольких пациентов, демонстрируют ограниченное разнообразие вариабельной области тяжелой цепи иммуноглобулина, нарушение переключения классов и слабый или неустойчивый ответ на вакцины [5, 14, 19, 20]. В частности, при вакцинации четырехвалентной вакциной против ВПЧ титры ВПЧ-специфических антител были ниже и менее устойчивы по сравнению с контрольной группой [21]. В качестве возможного механизма рассматривается нарушенное движение В-клеток внутри зародышевого центра, а также внутренние дефекты активации В-клеток, связанные с избыточной *CXCL12*-опосредованной стимуляцией [20, 22].

Вклад гипогаммаглобулинемии в риск развития инфекций при WHIM-синдроме не определен. В частности, частота инфицирования инкапсулированными бактериями и подтвержденная бактериемия встречаются редко, а многие пациенты с WHIM-синдромом, страдающие рецидивирующими инфекциями, не имеют гипогаммаглобулинемии.

Дефицит наивных, эффекторных, регуляторных Т-клеток и Т-клеток памяти хорошо документирован при WHIM-синдроме. Как и в отношении В-клеток, отсутствуют строгие доказательства нарушения дифференцировки Т-клеток. Однако ряд данных свидетельствует о нарушенном созревании и сужении репертуара Т-клеток, а также демонстрирует дефицит наивных лимфоцитов CD4+ [14, 23].

Последствия Т-клеточного дефицита при WHIM-синдроме весьма умеренные. Имеются единичные случаи лимфом, ассоциированных с вирусом Эпштейна—Барр (ВЭБ), однако не описаны микобактериозы, токсоплазмоз, цитомегаловирусная инфекция, кандидоз или инфекции, вызванные *Pneumocystis jirovecii*. Только у 10 % больных имелись указания на инфекции, вызванные *Herpes simplex* и *Varicella zoster* [6].

Главным проблемным патогеном при WHIM-синдроме является ВПЧ, инфицирующий базальные клетки и зрелые кератиноциты эпидермиса, что затрудняет иммунный ответ и элиминацию этого вируса даже у здоровых людей. У пациентов с WHIM-синдромом кожные и аногенитальные бородавки особенно резистентны, и по крайней мере в нескольких случаях развился плоскоклеточный рак, связанный с ВПЧ. Однако достоверная связь резко повышенной частоты ВПЧ-ассоциированных заболеваний с В- и

Т-клеточным иммунодефицитом при WHIM-синдроме не прослеживается.

В связи с этим привлекает внимание не связанный с иммунной недостаточностью аутокринный CXCL12-CXCR4/ACKR3-зависимый механизм ВПЧ-опосредованной трансформации кератиноцитов [24, 25]. Обнаружено, что CXCL12 и CXCR4 коэкспрессируются кератиноцитами в бородавках как у здоровых людей, так и у пациентов с WHIM-синдромом, но не в здоровых кератиноцитах. При этом передача сигналов CXCL12 в иммортализованных кератиноцитах, экспрессирующих CXCR4 дикого типа, индуцировала подвижность и выживаемость клеток. В то же время клетки, экспрессирующие вариант CXCR4<sup>S338X</sup>, становились трансформированными.

Важнейшие данные о патогенезе WHIM-синдрома были получены при детальном исследовании уникального случая спонтанного клинического выздоровления вследствие хромотрипсиса [26]. Хромотрипсис — это локализованный распад отдельных хромосом или их частей с последующим частичным мозаичным восстановлением и возникновением множественных кластерных генетических перестроек и делеций, затрагивающих одну или несколько хромосом [27, 28].

Особый интерес представляет случай, касающийся 58-летней больной, которая была впервые описана в 9-летнем возрасте в 1964 г. в пионерских публикациях W.W. Zuelzer и соавт. [3] и С.Е. Krill и соавт. [4]. Пациентка имела полный фенотип WHIM-синдрома, который сохранялся с детства до возраста 38 лет, когда спонтанно наступило клиническое выздоровление. У нее прекратились инфекционные осложнения, постепенно исчезли бородавки, восстановился уровень нейтрофильных гранулоцитов и моноцитов, который к моменту публикации был примерно в 2 раза выше нормальных значений. При исследовании костного мозга феномен миелокатексиса, который был документирован в 1964 г., не обнаруживался. При этом у больной сохранялся дефицит всех субпопуляций В-лимфоцитов с легкой гипоиммуноглобулинемией и дефицит наивных Т-клеток CD4+ и CD8+, но не клеток памяти, число которых было повышено. Две из трех ее дочерей (21 и 23 года соответственно) с детства имели полную клиническую картину WHIM-синдрома, и у них была выявлена мутация CXCR4<sup>R334X</sup>. В случае данной пациентки хромотрипсис произошел на одной из копий хромосомы 2, в результате чего были потеряны копии каждого из 164 генов, одним из которых был мутантный аллель гена CXCR4<sup>R334X</sup>. Важно, что утрата мутантного аллеля произошла в стволовых клетках и реализовалась во всех линиях миелоидной дифференцировки, тогда как общие лимфоидные предшественники в костном мозге и Т-, В-, НК-лимфоциты продолжали экспрессировать аллель с мутацией, идентичной таковой у двух дочерей больной. Таким образом, в результате хромотрипсиса у больной сформировался миелоидный/лимфоидный мозаицизм гена CXCR4 с мутацией R334X. В экспериментах на мышах было доказано, что образовавшаяся вследствие хромотрипсиса гаплонедасточность CXCR4 повышает потенциал приживления гемопоэтических клеток.

Важным выводом этого уникального наблюдения стало доказательство ключевой роли миелоидных клеток при WHIM-синдроме, включая защиту от ВПЧ-инфекции, проявления которой у больной исчезли, несмотря на дефицит Т- и В-клеток.

---

## ГЕНЕТИКА

Установлено, что ген CXCR4, обуславливающий развитие WHIM-синдрома, локализован на хромосоме 2q22.1. В наиболее крупном анализе, включавшем 105 опубликованных случаев, специфическая мутация в гене CXCR4 наблюдалась в 86 случаях [6]. Всего известно 11 мутаций CXCR4, связанных с WHIM-синдромом, среди которых наиболее распространены R334X ( $n = 47$ ) и S338X ( $n = 15$ ). Интересно, что полный фенотип WHIM-синдрома имели 26 (55 %) из 47 больных с мутацией R334X и только 3 (20 %) из 15 — с S338X. Кроме того, описано еще 10 мутаций, 8 из которых наблюдались лишь в 1–3 случаях каждая.

Имеется лишь одно сообщение о связи миелокатексиса с инфекциями, но без развития бородавок и гипоиммуноглобулинемии, с мутацией и утратой функции другого гена системы хемокинов CXCR2 с аутосомно-рецессивным характером наследования [29]. CXCR2 в отличие от CXCR4 не ингибирует, а, наоборот, стимулирует выход нейтрофильных гранулоцитов из костного мозга.

Следует отметить, что соматические WHIM-подобные мутации в гене CXCR4, включая R334X, также встречаются у 27 % больных с макроглобулинемией Вальденстрема и ассоциируются с неблагоприятным прогнозом и плохим ответом на лечение [30].

---

## КЛИНИЧЕСКАЯ МАНИФЕСТАЦИЯ

Представления о клинических проявлениях WHIM-синдрома сформировались из описания отдельных наблюдений и небольших когортных исследований. Как и в случае многих других редких заболеваний, распознавание WHIM-синдрома чрезвычайно затруднено. Диагноз, как правило, ставится весьма отсроченно от первой клинической манифестации. Так, при анализе 18 случаев с доказанной мутацией в гене CXCR4 средний возраст в дебюте заболевания составил  $2,2 \pm 2,6$  года, а при установлении молекулярного типа —  $12,5 \pm 10,4$  года [23]. До этого возраста клиническая ситуация расценивалась как врожденная нейтропения или комбинированный иммунодефицит. Среди описанных в литературе 105 больных взрослые составляли 46 % [6].

Полная клиническая картина, соответствующая названию заболевания — тетраде WHIM с наличием бородавок, гипоиммуноглобулинемии, инфекций и миелокатексиса, присутствует, по разным данным, в 22–45 % случаев [6, 23]. У остальных больных имеется неполный клинический фенотип, в т. ч. HIM (18 %), IM (14 %) и WIM (8,5 %), и более редкие, в т. ч. бессимптомные, варианты [6].

**Вирусные бородавки** присутствуют примерно у половины больных с WHIM-синдромом и в целом ха-



рактируются распространенностью, продолжительностью проявлений и устойчивостью к стандартным методам лечения, хотя и эти параметры могут существенно варьировать [5, 6, 19, 23]. В ряде случаев, как и у пациентов без WHIM-синдрома, они могут спонтанно исчезать либо стандартная деструктивная терапия приводит к длительному ответу. Кожные бородавки обычно развиваются в детском возрасте и поражают руки и ноги, тогда как аногенитальные (остроконечные кондиломы) развиваются после начала половой жизни. В когорте из 18 больных, описанной в 2019 г., кожные бородавки развились у 11 (61 %) с медианой времени манифестации 10 лет (диапазон 5–19 лет); аногенитальные поражения имелись в 3 случаях [23]. При этом лишь 5 из 24 больных в анализе из США имели персистирующие бородавки [31]. Описаны разные варианты морфологии бородавок (плоские, с экзофитным ростом, аногенитальные кондиломы). Поражения слизистой влагалища и ротоглотки могут прогрессировать до интраэпителиальной дисплазии, в редких случаях развивается ВПЧ-ассоциированный плоскоклеточный рак [5, 23].

**Гипогаммаглобулинемия (гипоиммуноглобулинемия)**, по данным разных авторов, имеет место у 20–89 % больных, в наиболее крупных исследованиях — у 55–69 % и чаще носит умеренный характер [6, 19, 23]. Срок документации гипоиммуноглобулинемии варьирует от 6 мес. до 10 лет, медиана составляет 2 года [23]. Описывается как снижение всех классов иммуноглобулинов, так и дефицит отдельных классов в разных сочетаниях. Защитный титр антител на вакцинацию столбнячным анатоксином зарегистрирован только у 45 % больных, при этом бустерная вакцинация имела лишь транзиторную эффективность [23].

**Инфекции** чаще дебютируют в раннем детстве, медиана возраста составляет 1,9 года (диапазон 1 мес. — 20 лет) [23]. В другом сообщении медиана возраста ко времени первого тяжелого инфекционного эпизода составила 10 лет (диапазон 1,2–34 года) [5]. Наряду с вирусными бородавками наиболее характерными (до 90 % больных) являются инфекции ЛОР-органов и дыхательных путей (синусит, отит, бронхит, пневмония), в большинстве случаев вызванные распространенными грамположительными и грамотрицательными бактериями (*Streptococcus pneumoniae*, *Haemophilus influenzae*, *Staphylococcus aureus*, *Proteus mirabilis*), которые могут приводить к потере слуха и формированию бронхоэктазов [6, 23]. Частота пневмоний при WHIM-синдроме может достигать 44 % [23]. Кроме того, описаны тяжелые энтериты (17 %), целлюлиты и другие, более редкие локализации бактериальных инфекций. Отмечались инфекции мочеполовых путей, а также вызванные внутриклеточными бактериальными патогенами, грибами и простейшими, но, вероятно, они развиваются не чаще, чем в общей популяции.

В целом, несмотря на формальное соответствие критериям первичного комбинированного иммунодефицита, WHIM-синдром характеризуется относительно умеренными инфекционными осложнениями как в рамках нейтропении, так и дефектов адаптивного иммунитета. Как указывалось выше, для WHIM-синдрома

нехарактерны оппортунистические инфекции. Угрожающие жизни инфекции на фоне нейтропении редки, и большинство больных достигают зрелого возраста [5, 6]. Сохраненная масса лейкоцитов в костном мозге и способность мобилизовать их в период инфекционного эпизода потенциально объясняют эту клиническую особенность WHIM-синдрома.

**Миелокатексис** по определению служит ключевой характеристикой (критерием) заболевания и проявляется нейтропенией с одновременным выявлением гиперплазии гранулоцитарного ряда со сдвигом вправо в костном мозге и дегенеративными изменениями зрелых клеток. Типичными цитологическими признаками являются гиперсегментированные пикнотические ядра с длинными нитями, соединяющими отдельные доли ядра, вакуолизация цитоплазмы нейтрофильных гранулоцитов [32]. Следует обратить внимание, что оценку миелокатексиса должен давать опытный цитолог.

Степень нейтропении, лимфопении и моноцитопении, выявляемых при WHIM-синдроме, может варьировать как между больными, так и в каждом конкретном наблюдении в разные периоды. Однако большинство крупных серий наблюдений демонстрирует глубокий дефицит всех циркулирующих лейкоцитов. Так, в описании французской когорты медиана уровня лейкоцитов, абсолютного числа нейтрофилов (АЧН), лимфоцитов (АЧЛ) и моноцитов (АЧМ) ко времени постановки диагноза составила  $1,050 \times 10^9/\text{л}$ ,  $0,23 \times 10^9/\text{л}$ ,  $0,63 \times 10^9/\text{л}$  и  $0,09 \times 10^9/\text{л}$  соответственно [5]. В другом исследовании среднее АЧН на момент первого тестирования было  $0,195 \pm 0,102 \times 10^9/\text{л}$ , тогда как среднее минимальное — менее  $0,1 \times 10^9/\text{л}$  [23]. В американском исследовании медиана АЧН и АЧЛ до начала терапии гранулоцитарным колониестимулирующим фактором (Г-КСФ) также оказалась весьма низкой —  $0,196 \times 10^9/\text{л}$  и  $0,838 \times 10^9/\text{л}$  соответственно [31]. Одновременно с этим транзиторная нормализация уровня нейтрофилов и даже высокий нейтрофилез ( $\geq 15 \times 10^9/\text{л}$ ) за счет зрелых клеточных элементов без значимого повышения палочкоядерных форм на фоне острых бактериальных инфекций хорошо документированы со времени классического описания заболевания [3, 4].

**Пороки развития** сердечно-сосудистой системы, мочеполового, желудочно-кишечного и других трактов описаны во всех крупных сериях наблюдений WHIM-синдрома. Наиболее часто указывается тетрада Фалло (4 случая среди 105 больных из разных семей) [6]. Другие случаи пороков развития включают удвоение дуги аорты (диагноз *in utero*), бикуспидальный аортальный клапан, открытый аортальный проток, атрезию клапана легочной артерии и аномальные легочные артерии, тазовую дистопию почки, крипторхизм, незавершенный поворот кишечника и др. [5, 6, 23, 31].

## ПРОГНОЗ

WHIM-синдром рассматривают как относительно благоприятный для жизни вариант комбинированной иммунной недостаточности. Летальность, связанная с инфекциями, низкая, и, вероятно, подавляющее большинство больных достигают зрелого

возраста. Наибольший возраст больного, по данным литературы, составил 76 лет [5]. Тем не менее заболевание сопровождается сокращением ожидаемой продолжительности жизни, в первую очередь в связи с повышенным риском смерти от злокачественных опухолей. Общий риск развития рака оценивается в 30 % в возрасте 40 лет [5]. В наиболее полном анализе опубликованных случаев сообщалось о 9 умерших из 48 взрослых больных, при этом 7 летальных исходов были связаны с развитием опухолей [6]. В целом описано 16 различных опухолей у 13 больных с WHIM-синдромом, в т. ч. 10 (63 %) были вирусной этиологии (8 случаев ВПЧ-ассоциированного плоскоклеточного рака и 2 — ВЭБ-ассоциированной В-клеточной лимфомы). Остальные 6 наблюдений включали неуточненную В-клеточную лимфому, 2 ВЭБ-отрицательные первичные кожные лимфомы (1 В-клеточную, 1 Т-клеточную) и по 1 случаю базальноклеточного рака, меланомы и неуточненного рака [6]. В дополнение к этим данным среди 24 больных, наблюдавшихся в США, описан 1 случай острого миелоидного лейкоза у 12-летней девочки со спленэктомией в анамнезе, которая более 6 лет получала терапию Г-КСФ [31].

## ЛЕЧЕНИЕ

В настоящее время не существует общепринятого протокола лечения WHIM-синдрома, что обусловлено разнообразием клинических проявлений заболевания, различной степенью тяжести инфекционных осложнений, отсутствием таргетной патогенетической терапии. В связи с этим оптимальной тактикой лечения представляется борьба с инфекциями по мере их возникновения, удаление бородавок, влияющих на качество жизни, коррекция нейтропении и восполнение дефицита иммуноглобулинов.

Большинство инфекций хорошо отвечает на антибактериальную терапию, пациенты редко нуждаются в госпитализации и редко умирают от острой инфекции. У пациентов с частыми инфекциями можно рассматривать назначение профилактической терапии антибиотиками. Хроническая инфекция может приводит к потере слуха, бронхоэктатической болезни и ВПЧ-ассоциированной неоплазии, трудно поддающимся лечению. К настоящему времени не существует доказательной базы ни для одного из методов лечения [6].

### Лечение нейтропении

**Гранулоцитарный колониестимулирующий фактор.** Г-КСФ используются при многих тяжелых врожденных иммунодефицитах с уровнем нейтрофилов менее 500/мкл. Большинство врожденных иммунодефицитов связано с продукцией дефектных миелоидных клеток, поэтому при данной патологии Г-КСФ воздействует на выживаемость, пролиферацию, дифференцировку и функцию предшественников нейтрофилов, а также на продукцию костным мозгом зрелых нейтрофилов.

В отличие от этого при WHIM-синдроме предполагается воздействие на патогенез миелокатексиса за счет мобилизующей активности Г-КСФ. Механизм

заключается в расщеплении и инактивации CXCL12 эластазой нейтрофилов, а также в селективном подавлении экспрессии CXCR4 на нейтрофилах костного мозга [33]. При врожденных нейтропениях рассматривается использование малых доз Г-КСФ, что позволяет избежать тяжелых побочных эффектов в виде выраженной оссалгии и продолжать эффективное лечение. Однако, по данным одного из самых крупных одноцентровых исследований ФГБУ «НМИЦ ДГОИ им. Дмитрия Рогачева» Минздрава России, при WHIM-синдроме требуются средние и даже высокие дозы Г-КСФ [34]. При WHIM-синдроме не проведено клинических исследований Г-КСФ, доказавших снижение частоты и степени тяжести инфекционных осложнений. Кроме того, на фоне их регулярного использования должна быть настороженность в связи с возможностью развития миелофиброза. В когорте из 18 пациентов лечение Г-КСФ пришлось прервать из-за развития анемии, тромбоцитопении у 1 пациента и спленомегалии — у 2 [23]. Кроме того, лечение Г-КСФ не устраняет лимфоцитопению, моноцитопению, гипоиmuноглобулинемию и не влияет на количество бородавок у пациентов с WHIM-синдромом [5, 19].

Вероятно, использование Г-КСФ может носить временный характер при лечении тяжелых инфекций на фоне низкого числа нейтрофилов [19].

**Антагонисты CXCR4.** Поскольку WHIM-синдром обусловлен мутацией, приводящей к усилению функции хемокинового рецептора CXCR4, использование ингибиторов этой молекулы более специфично и, по всей видимости, позволяет достичь не только изолированного повышения нейтрофильных гранулоцитов, но и других видов лейкоцитов, скорректировать гипогаммаглобулинемию, а также снизить частоту вирусных бородавок. Этот вид терапии должен быть пожизненным. Разрабатывается большое количество ингибиторов CXCR4, привлекательных и для лечения других заболеваний.

Одним из таких препаратов является плериксафор — парентерально вводимый конкурентный антагонист CXCR4. Плериксафор повышает уровень циркулирующих зрелых и незрелых лейкоцитов, используется в комбинации с Г-КСФ для мобилизации гемопоэтических стволовых клеток при трансплантации костного мозга у пациентов со множественной миеломой, неходжкинскими лимфомами и другими опухолевыми заболеваниями.

Опубликованы результаты небольшого исследования, в котором описывается опыт использования плериксафора в малых дозах у 3 пациентов с WHIM-синдромом [16]. У всех больных наблюдалось снижение числа инфекционных эпизодов и уменьшение бородавок. Степень повышения уровня лейкоцитов варьировала, наиболее чувствительными к терапии плериксафором оказались наивные В-лимфоциты и В-клетки памяти, в то время как НК-клетки и Т-киллеры отвечали слабее [16]. Результаты рандомизированного исследования плериксафора в сравнении с терапией Г-КСФ (NCT02231879) к настоящему времени не опубликованы. У 3 взрослых больных с WHIM-синдромом, которые не могли быть включены в это исследование, на фоне терапии плериксафором наблюдалось повышение уровня лейкоцитов, разрешение анемии и тром-

боцитопении вследствие предшествующей терапии Г-КСФ, уменьшение выраженности миелофиброза, количества бородавок и частоты инфекций, а также стабилизация орофарингеального плоскоклеточного рака и значительное улучшение качества жизни [35].

Одновременно с подкожной формой препарата при WHIM-синдроме ведутся клинические исследования с применением ингибитора CXCR4 для приема внутрь. Опубликованы результаты II фазы клинического исследования пероральной формы ингибитора CXCR4 мавориксафора для лечения WHIM-синдрома. Пациенты ежедневно получали мавориксафор с постепенной эскалацией дозы до 400 мг/сут. При медиане наблюдения 16,5 мес. отмечалось дозозависимое увеличение АЧН и АЧЛ. Продленное наблюдение в расширенной фазе исследования показало, что у пациентов имело место снижение частоты инфекционных случаев с 4,63 до 2,27 за 12 мес., уменьшение количества кожных бородавок на 75 %. При этом серьезных нежелательных явлений, связанных с терапией, не наблюдалось [36]. В настоящее время мавориксафор изучается в глобальном рандомизированном плацебо-контролируемом исследовании III фазы, результаты которого ожидаются в 2022 г. [37].

#### **Антибактериальная профилактика**

У пациентов с WHIM-синдромом с целью профилактики инфекций ЛОР-органов, верхних и нижних дыхательных путей может использоваться триметоприм/сульфаметоксазол или азитромицин. Однако доказательство эффективности профилактики антибиотиками у пациентов с WHIM-синдромом отсутствует. При этом заболевании не сообщалось о развитии пневмоцистной пневмонии и септические состояния нехарактерны. Длительное применение антибиотиков может вызывать токсические осложнения и углубление нейтропении. В связи с этим настоятельно рекомендуется своевременно диагностировать и лечить каждую острую бактериальную инфекцию [19].

#### **Коррекция гипогаммаглобулинемии**

Пациентам с WHIM-синдромом рекомендовано профилактическое ежемесячное введение внутривенных иммуноглобулинов (ВВИГ). Такой подход снижает риск возникновения тяжелых инфекций дыхательных путей и бронхоэктатической болезни [5, 19, 23]. Использование ВВИГ связано с неудобством из-за необходимости повторного регулярного введения препарата. Терапию ВВИГ рекомендуется проводить даже тем пациентам, у которых уровень иммуноглобулинов крови остается в пределах нормальных значений. Это может быть связано с неэффективной выработкой антител у данной категории больных. Введение иммуноглобулинов не влияет на развитие ВПЧ-инфекции.

#### **Вакцины**

Ответ на вакцинацию у пациентов с WHIM-синдромом может быть слабым или непродолжительным. При применении инактивированных вакцин осложнений не отмечено, поэтому они должны проводиться согласно прививочному календарю. Применение живых вакцин следует рассматривать

в каждом конкретном случае, взвешивая все риски и пользу для конкретного пациента, особенно если количество Т-клеток CD4+ менее 200/мкл. Тем не менее данные о тяжелых осложнениях вакцинации при WHIM-синдроме не описаны.

Поскольку у пациентов с WHIM-синдромом ответ на вакцинацию менее стойкий, будет ли вакцинация против ВПЧ обеспечивать столь же эффективную защиту от этого вируса, в настоящее время неизвестно. Однако хорошая переносимость вакцины, соотношение риска и пользы говорят о необходимости проведения вакцинации у пациентов с WHIM-синдромом. Кроме того, иммунизация пациентов с WHIM-синдромом квадριвалентной ВПЧ-вакциной приводит к образованию нейтрализующих антител, при этом формируется клеточный иммунный ответ [6, 38]. В литературе отсутствуют данные об эффективности вакцинации против SARS-CoV-2.

#### **Трансплантация аллогенных гемопоэтических стволовых клеток**

К настоящему времени опубликованы единичные случаи аллоТГСК при WHIM-синдроме. Наиболее крупная публикация посвящена анализу 7 случаев (3 — из России) в 5 центрах [39]. У всех пациентов имела место ранняя манифестация нейтропении в возрасте до 1 года, медиана возраста на момент аллоТГСК составила 3,7 года (диапазон 1,4–9,3 года). Использовались различные режимы кондиционирования (3 — миелоаблативные) и профилактики реакции «трансплантат против хозяина», включая удаление TCR $\alpha\beta$ + /CD19+ у 3 больных. Неродственный донор, HLA-совместимый сиблинг и гаплоидентичный родственник использовались в 4, 1 и 2 случаях соответственно. Показаниями к аллоТГСК у 2 больных были тяжелое течение синдрома с рефрактерными аутоиммунными осложнениями (анемией, артритом) и прогрессирующий миелофиброз с тяжелыми инфекциями. В остальных 5 случаях отмечалось более мягкое течение с рецидивирующими инфекциями или преследовалась цель предотвратить более тяжелые проявления в зрелом возрасте. У всех пациентов достигнуто первичное приживание трансплантата, однако в 1 случае имелось отторжение с дальнейшим летальным исходом от инфекционных осложнений после 3-й трансплантации. При медиане наблюдения 6,7 года 6 больных оставались под наблюдением, имели полный донорский химеризм и не имели симптомов WHIM-синдрома. Длительная тромбоцитопения и слабая иммунная реконституция отмечены в 1 случае через 1,4 года после аллоТГСК от гаплоидентичного донора с удалением TCR $\alpha\beta$ + /CD19+.

Таким образом, аллоТГСК является единственным методом с потенциалом излечения WHIM-синдрома и может рассматриваться в качестве терапевтической опции на индивидуальной основе при тщательной оценке пользы и риска.

---

## **КЛИНИЧЕСКИЕ НАБЛЮДЕНИЯ WHIM-СИНДРОМА**

Представляем два собственных клинических наблюдения WHIM-синдрома в одной семье.



### Клиническое наблюдение 1

Пациентка К.Е.В., 32 года. Дебют заболевания установлен в возрасте 1,5 года с перенесенной двусторонней полисегментарной пневмонией, осложненной гнойным плевритом. Проводилась антибактериальная терапия. В гемограмме выявлена лейкопения (лейкоциты  $2,5 \times 10^9/\text{л}$ ), нейтропения (АЧН  $0,28 \times 10^9/\text{л}$ ). В дальнейшем пациентка переносила различные инфекции типа частых ОРВИ, фарингита, бронхита, двустороннего гнойного отита с формированием тугоухости. До 12 лет зарегистрировано еще как минимум 4 эпизода пневмонии. В возрасте 12–13 лет присоединились инфекции кожи, включая абсцедирующие фурункулы и карбункулы.

В возрасте 7 лет на коже кистей обеих рук появились множественные бородавки, а в 25 лет — аногенитальные кондиломы.

На всем протяжении болезни сохранялась лейкопения с числом лейкоцитов  $0,5\text{--}2,7 \times 10^9/\text{л}$  без признаков цикличности и с тенденцией к углублению с возраста 11 лет. В большинстве доступных для анализа гемограмм отмечалось снижение абсолютного числа всех популяций лейкоцитов. В возрасте 4 лет впервые выполнена аспирационная биопсия костного мозга. В миелограмме обращало на себя внимание повышенное лейкоэритробластическое соотношение 10:1. Первично был поставлен диагноз вторичной нейтропении на фоне антибактериальной терапии.

Гипоиммуноглобулинемия в виде изолированного снижения уровня IgM (0,37 г/л) отмечалась однократно в возрасте 20 лет, тогда как во всех остальных временных точках уровень IgG, IgA и IgM оставался в пределах нормальных значений. При проведении проточной цитометрии лимфопения была обусловлена преимущественно за счет снижения числа Т-клеток CD3+CD4+ (113–261/мкл) и В-лимфоцитов CD3–CD19+ (17–26/мкл).

С 2005 по 2008 г. пациентка регулярно получала ВВИГ (400 мг/кг 1 раз в месяц). Несмотря на терапию ВВИГ, сохранялись частые обострения хронических инфекций (отита, бронхита) и ОРВИ.

В нашу клинику пациентка поступила в январе 2020 г. в возрасте 32 лет. При осмотре обращали на себя внимание множественные бородавки на кистях обеих рук (рис. 1), подошвах стоп, множественные папилломы на коже обеих подмышечных впадин.

При повторных исследованиях гемограммы в стационаре подтверждена глубокая лейкопения в пределах  $0,5\text{--}1,3 \times 10^9/\text{л}$  лейкоцитов с пропорциональным вкладом нейтропении (АЧН  $0,16\text{--}0,57 \times 10^9/\text{л}$ ) и лимфопении (АЧЛ  $0,2\text{--}0,6 \times 10^9/\text{л}$ ). В 2 из 6 тестов установлена моноцитопения (АЧМ  $0,004\text{--}0,06 \times 10^9/\text{л}$ ). Уровень эритроцитов, гемоглобина и тромбоцитов стабильно оставался в пределах нормальных значений.

В миелограмме выявлены признаки миелокатексиса — гиперклеточность костного мозга с аномальными нейтрофилами и признаками апоптоза. Нейтрофильный ряд расширен до 77,8 % с преобладанием зрелых форм (сегментоядерные 45,8 %). Встречаются формы нейтрофилов с плотными пикнотическими ядрами и длинными хроматиновыми нитями, грубой токсической зернистостью, гипогрануляцией, вакуолизацией цитоплазмы, псевдопельгеровские формы.

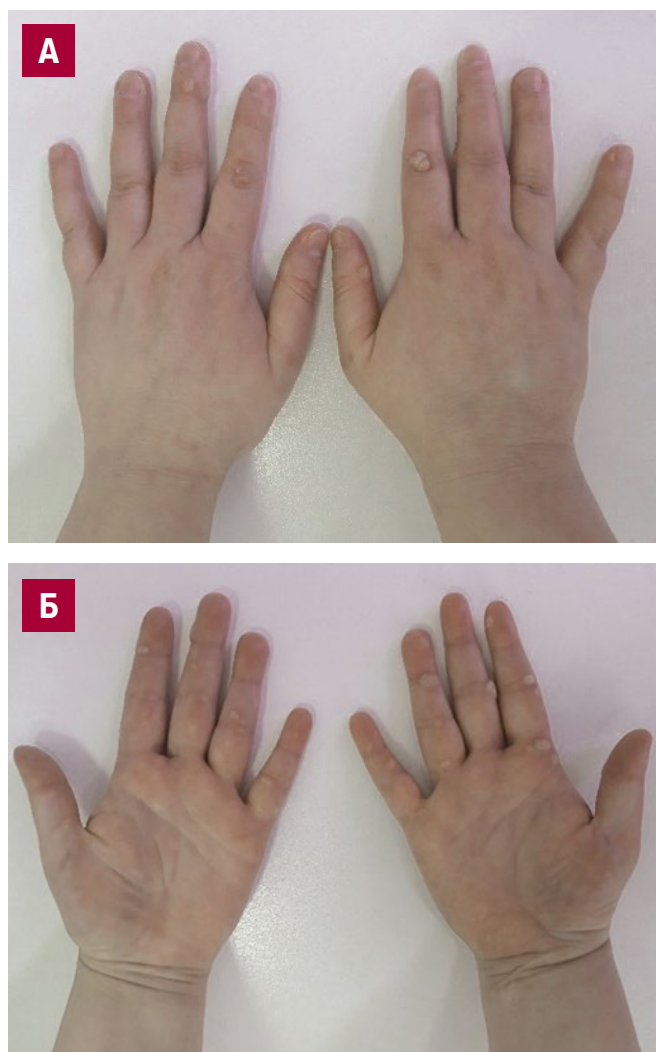


Рис. 1. (А, Б) Множественные бородавки на кистях обеих рук

Fig. 1. (A, B) Multiple warts on both hands

Бластные элементы составили 0,4 %, зрелые лимфоциты без морфологических особенностей — 10 % (рис. 2).

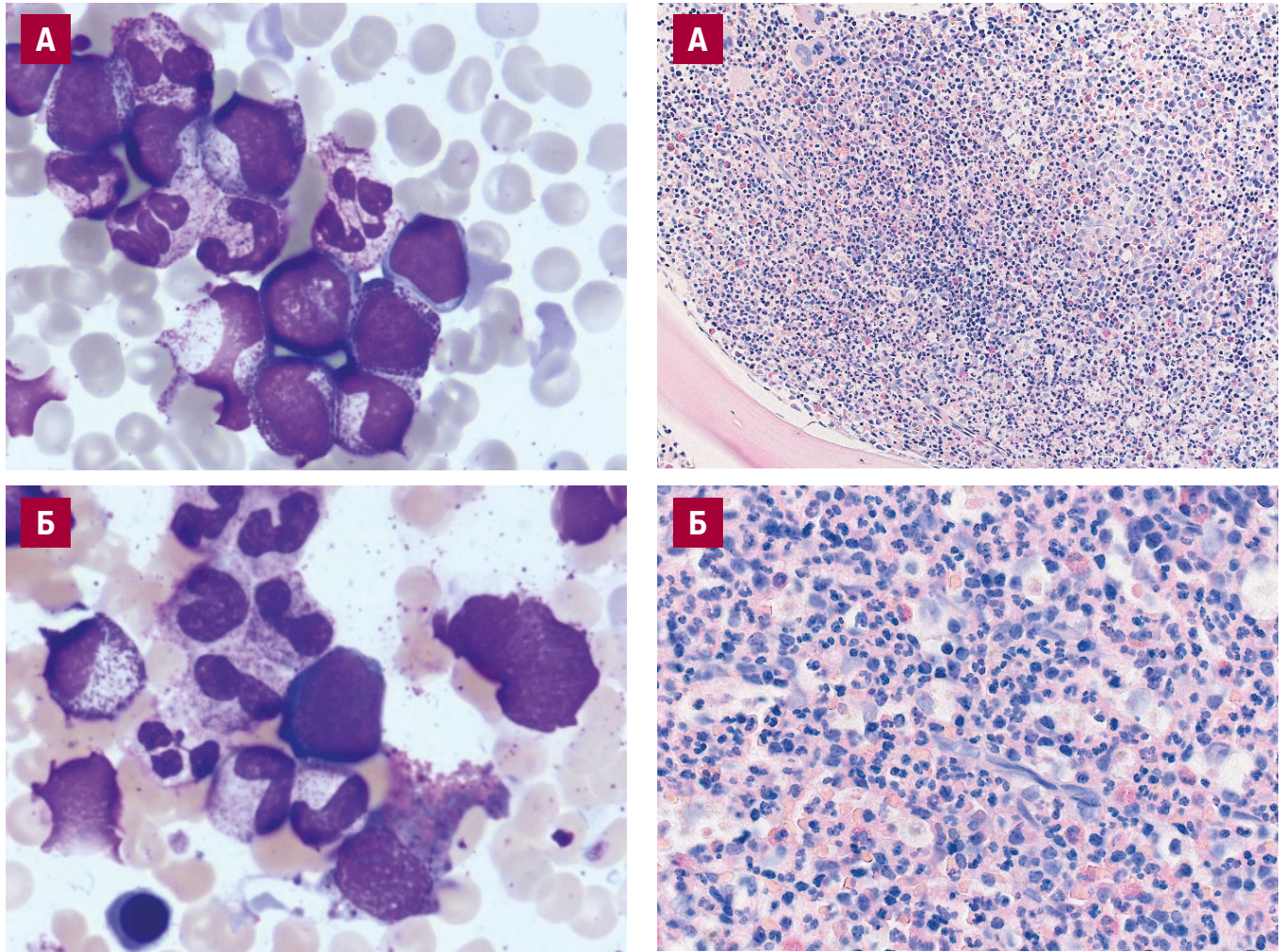
При исследовании трепанобиоптата костного мозга выявлена характерная морфологическая картина WHIM-синдрома: гиперклеточный костный мозг, резкое расширение гранулоцитарного ростка с правым сдвигом, сужение эритропоэза, скопления зрелых гранулоцитов, избыток макрофагов, в их цитоплазме — клеточный детрит и эритроциты (рис. 3, А, Б). Гистохимическая реакция на ретикулин (по Гомори) продемонстрировала избыток ретикулиновых волокон (MF1 — 60 %, MF2 — 40 %) (рис. 3, В).

Стандартное цитогенетическое исследование клеток костного мозга не выявило аномалий кариотипа.

Лимфопения была обусловлена снижением уровня всех популяций лимфоцитов: Т-клеток CD3+CD4+ (197/мкл), Т-клеток CD3+CD8+ (227/мкл), В-лимфоцитов CD19+ (40/мкл), NK-клеток CD3–CD16+CD56+ (83/мкл) и NK-/Т-клеток CD3+CD16+CD56+ (89/мкл). Снижения уровня сывороточных иммуноглобулинов А (1,69 г/л), М (0,65 г/л) и G (9,73 г/л) не отмечалось.

Полный спектр инструментальных исследований позволил исключить врожденные пороки развития.





**Рис. 2.** Цитологическое исследование аспирата костного мозга: А — длинные тонкие хроматиновые нити в сегментоядерных нейтрофилах. Окраска по Паппенгейму,  $\times 100$ ; Б — гипогрануляция цитоплазмы нейтрофильных элементов, длинные тонкие хроматиновые нити в сегментоядерных нейтрофилах. Окраска по Паппенгейму,  $\times 100$


**Fig. 2.** Bone marrow aspirate cytology:

А — long thin chromatin fibers in segmented neutrophils. Papanheim stain,  $\times 100$ ; Б — cytoplasm hypogranulation in the neutrophilic elements, long thin chromatin fibers in segmented neutrophils. Papanheim stain,  $\times 100$

По данным КТ выявлены признаки бронхоэктатической болезни.

По совокупности данных анамнеза, клинических и лабораторных исследований был заподозрен WHIM-синдром. Статус гена *CXCR4* и изменение числа копий изучались методом NGS. В крови пациентки выявлена нонсенс-мутация p.R334X в гене *CXCR4*. Таким образом, генетический диагноз WHIM-синдрома был подтвержден. Вариант с.1000C>T p.(Arg334\*) в гене *CXCR4*, приводящий к преждевременному стоп-кодону, ранее описанный P.A. Hernandez и соавт. [2], K. Balabanian и соавт. [13], M.D. Tarzi и соавт. [40], классифицируется как патогенный (класс 1).

Во времени анализа больная получает терапию антагонистом рецептора *CXCR4* мавориксафором в рамках клинического исследования. Динамика клинических и лабораторных проявлений у пациентки № 1 до момента включения в исследование представлена на рис. 4.



**Рис. 3.** Гистологическое исследование костного мозга:

А — резко гиперклеточный костный мозг. Окраска гематоксилином и эозином,  $\times 200$ ; Б — резкое расширение гранулоцитарного ростка со сдвигом вправо, сужение эритропоэза. Скопления зрелых гранулоцитов. Избыток макрофагов, в их цитоплазме — клеточный детрит и эритроциты. Окраска гематоксилином и эозином,  $\times 630$ ; В — ретикулиновый фиброз, MF1/MF2 (80/20 %). Гистохимическая реакция на ретикулин (по Гомори),  $\times 200$

**Fig. 3.** Bone marrow histology:

А — markedly hypercellular bone marrow. H&E stain,  $\times 200$ ; Б — excessive expansion of granulocytic lineage with a shift to the right, reduction of erythropoiesis. Clusters of mature granulocytes. Excessive macrophages with cell debris and erythrocytes in the cytoplasm. H&E stain,  $\times 630$ ; В — reticuline fibrosis, MF1/MF2 (80 %/20 %). Gomori reticuline stain,  $\times 200$



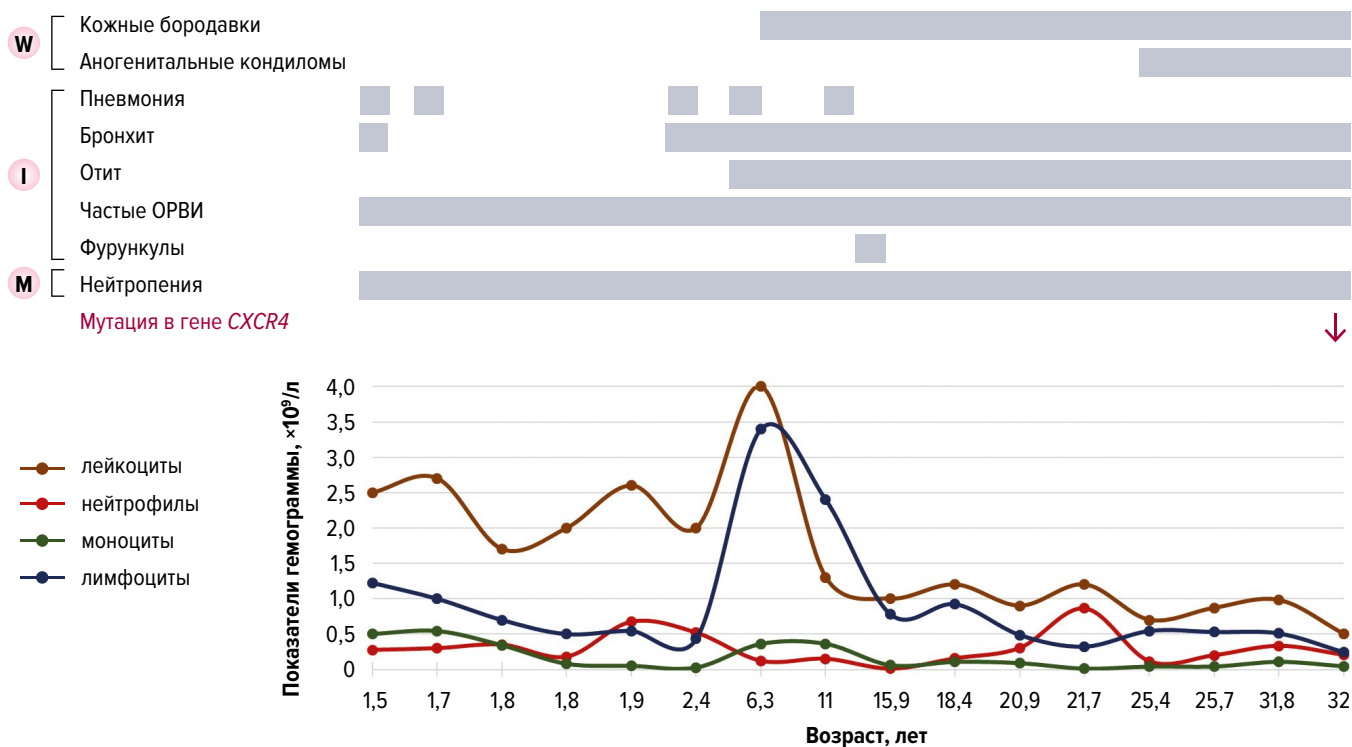


Рис. 4. Динамика клинических проявлений и показателей гемогаммы у пациентки № 1  
W — бородавки; I — инфекции; M — миелокатексис.

Fig. 4. Dynamics of clinical symptoms and hemogram parameters in female patient No. 1  
W — warts; I — infections; M — myelokathexis.

### Клиническое наблюдение 2

Пациентка, 11 лет, дочь пациентки К.Е.В. У девочки при рождении также выявлена лейкопения (лейкоциты  $3,8 \times 10^9/\text{л}$ ), нейтропения (АЧН  $0,84 \times 10^9/\text{л}$ ). Данное состояние первично было расценено как вторичная лейкопения на фоне внутриутробной инфекции. В последующем, после присоединения инфекционных осложнений и с учетом семейного анамнеза, диагностирована врожденная нейтропения без дальнейшего уточнения. При скрининговом Эхо-КГ врожденных пороков сердца не обнаружено. В 10 лет по данным Эхо-КГ выявлена добавочная верхняя полая вена, которая не была связана с функциональными нарушениями.

С возраста 12 мес. девочка переносила частые ОРВИ, в т. ч. с явлениями бронхита. В возрасте 1 год 10 мес. на фоне нейтропии (нейтрофилы  $0,33 \times 10^9/\text{л}$ ) девочка впервые перенесла правостороннюю пневмонию, повторные эпизоды пневмонии отмечались в возрасте 2 года и 4 мес., а также 5 лет и 6 мес. В 2 года и 4 мес. впервые развился двусторонний острый гнойный отит с дальнейшими повторными эпизодами. В 6-летнем возрасте перенесла ветряную оспу в легкой форме. Кроме того, в медицинской документации имелись указания на себорейный дерматит волосистой части головы (с 2 лет), бронхиальную астму легкой степени тяжести и аденоидные вегетации I–II степени (с 3 лет), кисту конъюнктивы правого глаза (6 лет).

Дебют ВПЧ-ассоциированных проявлений произошел в 8 лет, когда была диагностирована папиллома верхней губы с последующим хирургическим лечением. В возрасте 10 лет на коже ладоней и стоп появились бородавки. Смерть девочки наступила в возрасте 11 лет из-за механической асфиксии в результате

закрытия просвета дыхательных путей (входа в гортань, голосовой щели) гиперплазированным полипом на ножке, образовавшимся на левой голосовой связке.

Уровень сывороточных иммуноглобулинов при двукратном тестировании в возрасте 2 и 3 лет оставался в пределах нормальных значений (IgG 7,2–12,1 г/л, IgA 0,49–1,3 г/л, IgM 1,49–1,8 г/л). В возрасте 3 лет при иммунофенотипировании лимфоцитов периферической крови зарегистрировано снижение абсолютного числа Т-клеток CD3+CD4+ (728/мкл), Т-клеток CD3+CD8+ (196/мкл) и В-лимфоцитов CD3–CD19+ (79/мкл) при сохранении нормального уровня NK-клеток CD3–CD16+CD56+ (282/мкл) и NK-/Т-клеток CD3+CD16+CD56+ (101/мкл). За время наблюдения пациентка не получала профилактического введения ВВИГ и профилактической терапии антибиотиками, не обследовалась на предмет ВПЧ, аспирационная биопсия костного мозга не выполнялась.

На основании ретроспективного анализа медицинской документации, анамнеза заболевания, клинической картины с учетом обнаружения у матери мутации p.R334X в гене *CXCR4* клинически не вызывает сомнений, что дочь пациентки также страдала WHIM-синдромом.

На рис. 5 показаны ключевые клинические проявления и динамика показателей гемогаммы у пациентки № 2.

### ОБСУЖДЕНИЕ

Представленные нами клинические наблюдения WHIM-синдрома были сопоставлены с другими

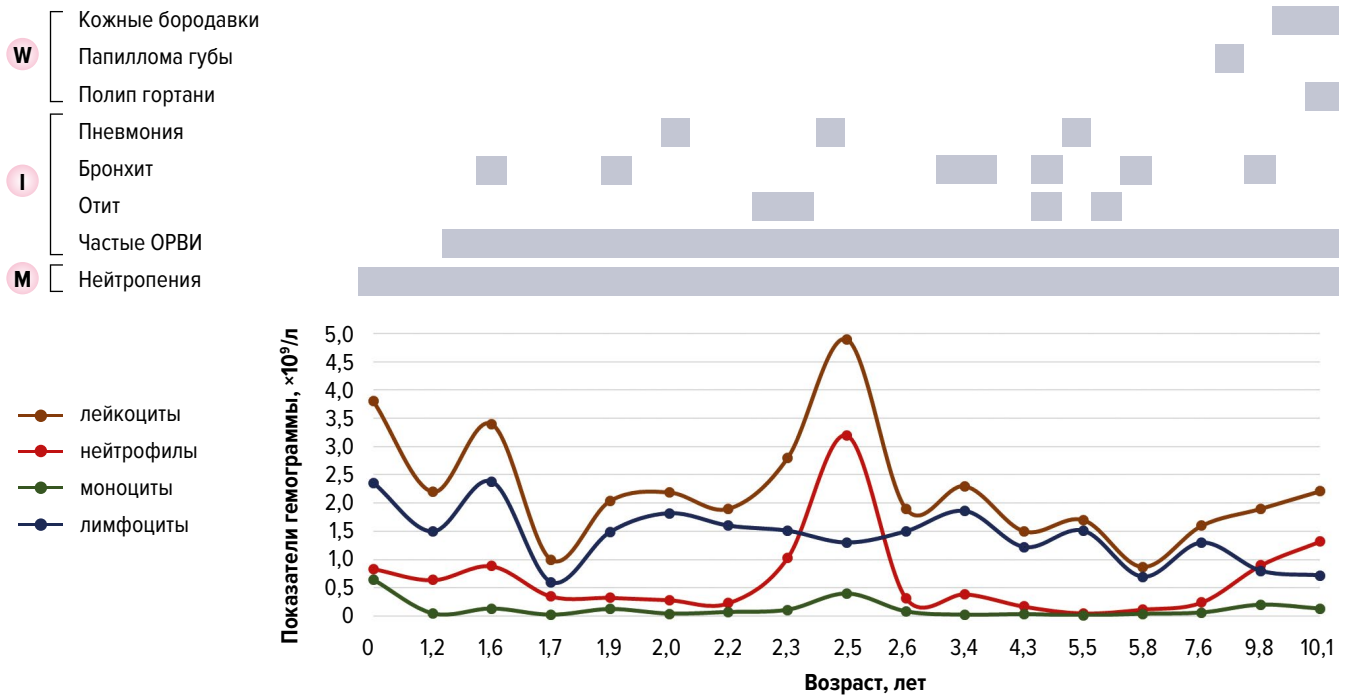


Рис. 5. Динамика клинических проявлений и показателей гемограммы у пациентки № 2

W — бородавки; I — инфекции; M — миелокатексис.

Fig. 5. Dynamics of clinical symptoms and hemogram parameters in female patient No. 2

W — warts; I — infections; M — myelokathexis.

Таблица 1. Сравнительная характеристика пациентов с WHIM-синдромом

Исследование	Число пациентов	Мутация	Фенотип	Врожденные пороки сердца
S. Beaussant Cohen et al., 2012 [5]	8	R334X — 1 (12,5 %) S338X — 1 (12,5 %) G323fs343X — 1 (12,5 %) Дикий тип <i>CXCR4</i> — 1 (12,5 %) Неизвестна — 4 (50 %)	WHIM — 5 (62,5 %) HIM — 3 (37,5 %)	Тетрада Фалло — 1 (12,5 %)
R. Badolato et al., 2012 [41]	3	S338X — 2 (75 %)	WHIM — 1 (33,3 %) HIM — 1 (33,3 %) IM — 1 (33,3 %)	Тетрада Фалло — 3 (100 %)
L. Dotta et al., 2019 [23]	18	R334X — 9 (50 %) S338X — 3 (16 %) p.G336X — 3 (16 %) p.S339fsX34 — 2 (11 %) p.S341fsX36 — 1 (5,5 %)	W — 11 (61 %) H — 10 (55 %) I — 18 (100 %) M — 14 (82 %)	Тетрада Фалло — 2 (11 %) Бикуспидальный аортальный клапан — 2 (11 %)
Е.А. Деордиева и др., 2020 [34]	10	R334X — 6 (60 %) E343X — 1 (10 %) S338X — 1 (10 %) p.L326Pfs*18 — 1 (10 %) p.S324Ffs*21 — 1 (10 %)	W — 2 (20 %) H — 7 (70 %) I — 10 (100 %) M — 6 (60 %)	Врожденный порок сердца — 8 (80 %), в т. ч. тетрада Фалло — 1 (10 %)
Настоящее исследование (собственные данные)	2	R334X — 1 (50 %) Неизвестна — 1 (50 %)	WIM — 2 (100 %)	Добавочная верхняя полая вена — 1 (50 %)

H — гипогаммаглобулинемия; I — инфекции; M — миелокатексис; W — бородавки.

случаями, описанными ранее в наиболее крупных сообщениях из литературы (табл. 1).

Согласно определению, WHIM-синдром может быть установлен на основании диагностической тетрады (бородавки, гипогаммаглобулинемия, инфекции, миелокатексис). Однако WHIM-синдром может иметь значительные фенотипические вариации даже в одной и той же семье [6, 31]. В обоих наших наблюдениях имел место фенотип WIM, поскольку однократное и умеренное снижение уровня IgM у пациентки № 1 сложно трактовать как критерий гипои-

муноглобулинемии. Следует отметить, что, по данным 2 наиболее крупных серий исследований, уровень иммуноглобулинов может оставаться нормальным в 30–45 % случаев [23, 34]. При анализе 105 наблюдений, опубликованных в литературе, фенотип WIM имелся лишь у 9 (8,6 %) больных [6]. Следовательно, отсутствие гипоиimmunoglobulinемии не является основанием для исключения WHIM-синдрома.

ВПЧ-ассоциированные проявления имелись в обоих случаях и дебютировали в возрасте 7 и 8 лет соответственно. Несмотря на ограничения ретроспек-



тивного анализа, удалось установить, что у пациентки № 2 наряду с поражением кожи в виде бородавок имелось поражение слизистой оболочки полости рта и гортани, ставшего причиной летального исхода.

При WHIM-синдроме может наблюдаться глубокая нейтропения, в т. ч. ниже 100/мкл. Однако тяжелые бактериальные и микотические инфекции, характерные для других нейтропенических состояний, возникают относительно редко. Это может быть связано с тем, что функция нейтрофилов при WHIM-синдроме остается нормальной. Кроме того, в период инфекций может наблюдаться мобилизация нейтрофилов из костного мозга. У описанных нами пациенток 8 зарегистрированных эпизодов пневмонии были средней степени тяжести с ответом на первую линию антибактериальной терапии, наблюдались эпизодические повышения уровня лейкоцитов и нейтрофилов (см. рис. 4 и 5).

Несмотря на весьма характерный симптомокомплекс WHIM-синдрома, при проведении дифференциального диагноза следует учитывать, что ряд клинических проявлений может наблюдаться и при других генетических нарушениях. Так, наиболее характерный симптом для WHIM-синдрома — миелокатексис — можно обнаружить при тяжелой врожденной нейтропении в результате мутации гена *G6PC3*, приводящей к дефициту глюкозо-6-фосфатазы-β [42]. В свою очередь, бородавки встречаются при ряде других иммунодефицитных состояний, например при бородавчатой эпидермодисплазии, WILD-синдроме (warts — бородавки, immunodeficiency — иммунодефицит, lymphoedema — лимфедема, anogenital dysplasia — аногенитальная дисплазия), ВИЧ-инфекции, наличии мутации в гене *GATA2* и др. [19, 43, 44]. В отличие от WHIM-синдрома при дефиците *GATA2* в костном мозге присутствуют черты дисплазии. Это заболевание чаще трансформируется в миелодиспластический синдром, острый миелоидный лейкоз, хронический миеломоноцитарный лейкоз, а при WHIM-синдроме описан лишь 1 случай развития острого миелоидного лейкоза [31].

Врожденные пороки сердца часто встречаются при WHIM-синдроме. Так, тетрада Фалло описана в 10 % случаев WHIM-синдрома. В связи с этим скрининг на нейтропению рекомендуется у всех новорожденных с данным пороком развития. В наших наблюдениях у больной № 2 присутствовала бессимптомная добавочная верхняя полая вена.

Окончательно верифицировать диагноз у пациентки № 1 нам позволило обнаружение нонсенс-мутации p.R334X в гене *CXCR4*, которая является весьма характерной и самой частой мутацией, определяемой при генотипировании, у пациентов с WHIM-синдромом (см. табл. 1) [6]. При анализе семейного анамнеза других случаев установленной нейтропении не выявлено.

В обоих клинических наблюдениях проводились лечение инфекционных осложнений и хирургическая коррекция бородавок по показаниям, что, очевидно, не изменило естественного течения заболевания. Отмечалось формирование типичных осложнений в виде тугоухости, бронхообструктивных нарушений и бронхоэктазов, а во втором наблюдении — прогрессирующее ВПЧ-ассоциированное поражение верхних

дыхательных путей. Прецизионно оценить эффективность использования ВВИГ у пациентки № 1 не представляется возможным. Ответ на терапию новым ингибитором *CXCR4* мавориксафором у больной № 1 в рамках клинического исследования ко времени подготовки публикации не оценен.

---

## ЗАКЛЮЧЕНИЕ

WHIM-синдром является редким первичным иммунодефицитным состоянием с типичной гематологической манифестацией в виде врожденной нейтропении и лимфопении, развивающихся вследствие активирующих мутаций *CXCR4*. Проведенный анализ литературы и описанные нами случаи демонстрируют типичные клинические и лабораторные проявления и позднюю диагностику заболевания. WHIM-синдром должен рассматриваться при проведении дифференциального диагноза врожденных нейтропений как у детей, так и у взрослых. Перспективы лечения WHIM-синдрома связаны с разработкой новых ингибиторов молекулы *CXCR4* (CD184) и улучшением результатов аллоТГСК как единственного излечивающего метода.

---

## КОНФЛИКТЫ ИНТЕРЕСОВ

Авторы заявляют об отсутствии конфликтов интересов.

---

## ИСТОЧНИКИ ФИНАНСИРОВАНИЯ

Исследование не имело спонсорской поддержки.

---

## ВКЛАД АВТОРОВ

**Концепция и дизайн:** А.Д. Кулагин, М.В. Марченко.

**Сбор и обработка данных:** все авторы.

**Предоставление материалов исследования:** все авторы.

**Анализ и интерпретация данных:** все авторы.

**Подготовка рукописи:** М.В. Марченко, А.Д. Кулагин.

**Окончательное одобрение рукописи:** все авторы.

---

## ЛИТЕРАТУРА/REFERENCES

1. Wetzler M, Talpaz M, Kleinerman ES, et al. A new familial immunodeficiency disorder characterized by severe neutropenia, a defective marrow release mechanism, and hypogammaglobulinemia. *Am J Med.* 1990;89(5):663–72. doi: 10.1016/0002-9343(90)90187-i.
2. Hernandez PA, Gorlin RJ, Lukens JN, et al. Mutations in the chemokine receptor gene *CXCR4* are associated with WHIM syndrome, a combined immunodeficiency disease. *Nat Genet.* 2003;34(1):70–4. doi: 10.1038/ng1149.
3. Zuelzer WW. "Myelokathexis" — a new form of chronic granulocytopenia. Report of a case. *N Engl J Med.* 1964;270:699–704. doi: 10.1056/NEJM196404022701402.
4. Krill CE, Smith HD, Mauer AM. Chronic idiopathic granulocytopenia. *N Engl J Med.* 1964;270:973–9. doi: 10.1056/NEJM196405072701902.
5. Beaussant Cohen S, Fenneteau O, Plouvier E, et al. Description and outcome of a cohort of 8 patients with WHIM syndrome from the French Severe Chronic Neutropenia Registry. *Orphanet J Rare Dis.* 2012;7:71. doi: 10.1186/1750-1172-7-71.
6. Heusinkveld LE, Majumdar S, Gao JL, et al. WHIM Syndrome: from Pathogenesis Towards Personalized Medicine and Cure. *J Clin Immunol.* 2019;39(6):532–56. doi: 10.1007/s10875-019-00665-w.

7. McDermott DH, Murphy PM. WHIM syndrome: Immunopathogenesis, treatment and cure strategies. *Immunol Rev.* 2019;287(1):91–102. doi: 10.1111/imir.12719. PMID: 30565238.
8. Bleul CC, Farzan M, Choe H, et al. The lymphocyte chemoattractant SDF-1 is a ligand for LESTR/fusin and blocks HIV-1 entry. *Nature.* 1996;382(6594):829–33. doi: 10.1038/382829a0.
9. Pozzobon T, Goldoni G, Viola A, Molon B. CXCR4 signaling in health and disease. *Immunol Lett.* 2016;177:6–15. doi: 10.1016/j.imlet.2016.06.006.
10. Feng Y, Broder CC, Kennedy PE, Berger EA. HIV-1 entry cofactor: functional cDNA cloning of a seven-transmembrane, G protein-coupled receptor. *Science.* 1996;272(5263):872–7. doi: 10.1126/science.272.5263.872.
11. Dar A, Goichberg P, Shinder V, et al. Chemokine receptor CXCR4-dependent internalization and resecretion of functional chemokine SDF-1 by bone marrow endothelial and stromal cells. *Nat Immunol.* 2005;6(10):1038–46. doi: 10.1038/ni1251.
12. Kawai T, Choi U, Whiting-Theobald NL, et al. Enhanced function with decreased internalization of carboxy-terminus truncated CXCR4 responsible for WHIM syndrome. *Exp Hematol.* 2005;33(4):460–8. doi: 10.1016/j.exphem.2005.01.001.
13. Balabanian K, Lagane B, Pablos JL, et al. WHIM syndromes with different genetic anomalies are accounted for by impaired CXCR4 desensitization to CXCL12. *Blood.* 2005;105(6):2449–57. doi: 10.1182/blood-2004-06-2289.
14. Gulino AV, Moratto D, Sozzani S, et al. Altered leukocyte response to CXCL12 in patients with warts hypogammaglobulinemia, infections, myelokathexis (WHIM) syndrome. *Blood.* 2004;104(2):444–52. doi: 10.1182/blood-2003-10-3532.
15. Aprikyan AA, Liles WC, Park JR, et al. Myelokathexis, a congenital disorder of severe neutropenia characterized by accelerated apoptosis and defective expression of bcl-x in neutrophil precursors. *Blood.* 2000;95(1):320–7. doi: 10.1182/blood.V95.1.320.
16. McDermott DH, Liu Q, Velez D, et al. A phase 1 clinical trial of long-term, low-dose treatment of WHIM syndrome with the CXCR4 antagonist plerixafor. *Blood.* 2014;123(15):2308–16. doi: 10.1182/blood-2013-09-527226.
17. Balabanian K, Brotin E, Biajoux V, et al. Proper desensitization of CXCR4 is required for lymphocyte development and peripheral compartmentalization in mice. *Blood.* 2012;119(24):5722–30. doi: 10.1182/blood-2012-01-403378.
18. Mentzer WC Jr, Johnston RB Jr, Baehner RL, Nathan DG. An unusual form of chronic neutropenia in a father and daughter with hypogammaglobulinemia. *Br J Haematol.* 1977;36(3):313–22. doi: 10.1111/j.1365-2141.1977.tb00654.x.
19. Badolato R, Donadieu J. How I treat warts, hypogammaglobulinemia, infections, and myelokathexis syndrome. *Blood.* 2017;130(23):2491–8. doi: 10.1182/blood-2017-02-708552.
20. McGuire PJ, Cunningham-Rundles C, Ochs H, Diaz GA. Oligoclonality, impaired class switch and B-cell memory responses in WHIM syndrome. *Clin Immunol.* 2010;135(3):412–21. doi: 10.1016/j.clim.2010.02.006.
21. Handisurya A, Schellenbacher C, Reininger B, et al. A quadrivalent HPV vaccine induces humoral and cellular immune responses in WHIM immunodeficiency syndrome. *Vaccine.* 2010;28(30):4837–41. doi: 10.1016/j.vaccine.2010.04.057.
22. Roselli G, Martini E, Lougharis V, et al. CXCL12 Mediates Aberrant Costimulation of B Lymphocytes in Warts, Hypogammaglobulinemia, Infections, Myelokathexis Immunodeficiency. *Front Immunol.* 2017;8:1068. doi: 10.3389/fimmu.2017.01068.
23. Dotta L, Notarangelo LD, Moratto D, et al. Long-Term Outcome of WHIM Syndrome in 18 Patients: High Risk of Lung Disease and HPV-Related Malignancies. *J Allergy Clin Immunol Pract.* 2019;7(5):1568–77. doi: 10.1016/j.jaip.2019.01.045.
24. Chow KY, Brotin E, Ben Khalifa Y, et al. A pivotal role for CXCL12 signaling in HPV-mediated transformation of keratinocytes: clues to understanding HPV-pathogenesis in WHIM syndrome. *Cell Host Microbe.* 2010;8(6):523–33. doi: 10.1016/j.chom.2010.11.006.
25. Meuris F, Carthagena L, Jaracz-Ros A, et al. The CXCL12/CXCR4 Signaling Pathway: A New Susceptibility Factor in Human Papillomavirus Pathogenesis. *PLoS Pathog.* 2016;12(12):e1006039. doi: 10.1371/journal.ppat.1006039.
26. McDermott DH, Gao JL, Liu Q, et al. Chromothrptic cure of WHIM syndrome. *Cell.* 2015;160(4):686–99. doi: 10.1016/j.cell.2015.01.014.
27. Stephens PJ, Greenman CD, Fu B, et al. Massive genomic rearrangement acquired in a single catastrophic event during cancer development. *Cell.* 2011;144(1):27–40. doi: 10.1016/j.cell.2010.11.055.
28. Мамаев Н.Н., Гиндина Т.Л., Бойченко Э.Г. Хромотрипсис в онкологии: обзор литературы и собственное наблюдение. *Клиническая онкогематология.* 2017;10(2):191–205. doi: 10.21320/2500-2139-2017-10-2-191-205.
- [Mamaev NN, Gindina TL, Boichenko EG. Chromothripsis in Oncology: Literature Review and Case Report. *Clinical oncohematology.* 2017;10(2):191–205. doi: 10.21320/2500-2139-2017-10-2-191-205. (In Russ)]
29. Auer PL, Teumer A, Schick U, et al. Rare and low-frequency coding variants in CXCR2 and other genes are associated with hematological traits. *Nat Genet.* 2014;46(6):629–34. doi: 10.1038/ng.2962.
30. Hunter ZR, Xu L, Yang G, et al. The genomic landscape of Waldenstrom macroglobulinemia is characterized by highly recurring MYD88 and WHIM-like CXCR4 mutations, and small somatic deletions associated with B-cell lymphomagenesis. *Blood.* 2014;123(11):1637–46. doi: 10.1182/blood-2013-09-525808.
31. Dale DC, Dick E, Kelley M, et al Family studies of warts, hypogammaglobulinemia, immunodeficiency, myelokathexis syndrome. *Curr Opin Hematol.* 2020;27(1):11–7. doi: 10.1097/MOH.0000000000000554.
32. Latger-Cannard V, Bensoussan D, Bordignon P. The WHIM syndrome shows a peculiar dysgranulopoiesis: myelokathexis. *Br J Haematol.* 2006;132(6):669. doi: 10.1111/j.1365-2141.2005.05908.x.
33. Kim HK, De La Luz Sierra M, Williams CK, et al. G-CSF down-regulation of CXCR4 expression identified as a mechanism for mobilization of myeloid cells. *Blood.* 2006;108(3):812–20. doi: 10.1182/blood-2005-10-4162.
34. Деордиева Е.А., Швец О.А., Лаберко А.Л. и др. Характеристика группы пациентов с WHIM-синдромом. Вопросы гематологии/онкологии и иммунопатологии в педиатрии. 2020;19(4):68–75. doi: 10.24287/1726-1708-2020-19-4suppl-68-75.
- [Deordieva EA, Shvets OA, Laberko AL, et al. Characteristics of a group of patients with WHIM syndrome. *Pediatric Hematology/Oncology and Immunopathology.* 2020;19(4):68–75. doi: 10.24287/1726-1708-2020-19-4suppl-68-75. (In Russ)]
35. McDermott DH, Pastrana DV, Calvo KR, et al. Plerixafor for the Treatment of WHIM Syndrome. *N Engl J Med.* 2019;380(2):163–70. doi: 10.1056/NEJMoa1808575.
36. Dale DC, Firkin F, Bolyard AA, et al. Results of a phase 2 trial of an oral CXCR4 antagonist, mavoxixafor, for treatment of WHIM syndrome. *Blood.* 2020;136(26):2994–3003. doi: 10.1182/blood.2020007197.
37. Dale DC, Alsina L, Azar A, et al. Global Phase 3, Randomized, Placebo-Controlled Trial with Open-Label Extension Evaluating the Oral CXCR4 Antagonist Mavoxixafor in Patients with WHIM Syndrome (4WHIM): Trial Design and Enrollment. *Blood.* 2021;138(Suppl 1):4310. doi: 10.1182/blood-2021-153346.
38. Handisurya A, Schellenbacher C, Reininger B, et al. A quadrivalent HPV vaccine induces humoral and cellular immune responses in WHIM immunodeficiency syndrome. *Vaccine.* 2010;28(30):4837–41. doi: 10.1016/j.vaccine.2010.04.057.
39. Laberko A, Deordieva E, Krivan G, et al. Multicenter Experience of Hematopoietic Stem Cell Transplantation in WHIM Syndrome. *J Clin Immunol.* 2022;42(1):171-182 doi: 10.1007/s10875-021-01155-8.
40. Tarzi MD, Jenner M, Hattotuwa K, et al. Sporadic case of warts, hypogammaglobulinemia, immunodeficiency, and myelokathexis syndrome. *J Allergy Clin Immunol.* 2005;116(5):1101–5. doi: 10.1016/j.jaci.2005.08.040.
41. Badolato R, Dotta L, Tassone L, et al. Tetralogy of Fallot is an uncommon manifestation of warts, hypogammaglobulinemia, infections, and myelokathexis syndrome. *J Pediatr.* 2012;161(4):763–5. doi: 10.1016/j.jpeds.2012.05.058.
42. McDermott DH, De Ravin SS, Jun HS, et al. Severe congenital neutropenia resulting from G6PC3 deficiency with increased neutrophil CXCR4 expression and myelokathexis. *Blood.* 2010;116(15):2793–802. doi: 10.1182/blood-2010-01-265942.
43. Leiding JW, Holland SM. Warts and all: human papillomavirus in primary immunodeficiencies. *J Allergy Clin Immunol.* 2012;130(5):1030–48. doi: 10.1016/j.jaci.2012.07.049.
44. Mansour S, Josephs KS, Ostergaard P, et al. Redefining WILD syndrome: a primary lymphatic dysplasia with congenital multisegmental lymphoedema, cutaneous lymphovascular malformation, CD4 lymphopaenia and warts. *J Med Genet.* 2021;jmedgenet-2021-107820. doi: 10.1136/jmedgenet-2021-107820.