Клиническая онкогематология. 2023;16(3):303–10

Clinical oncohematology. 2023;16(3):303–10

ЛИМФОИДНЫЕ ОПУХОЛИ

LYMPHOID TUMORS

Множественная миелома, осложненная костными плазмоцитомами: патогенез, клиническая картина, лечебные подходы (обзор литературы)

Е.А. Мамаева, М.В. Соловьева, Л.П. Менделеева

ФГБУ «НМИЦ гематологии» Минздрава России,
Новый Зыковский пр-д, д. 4, Москва, Российская Федерация, 125167

РЕФЕРАТ

Костная плазмоцитома — злокачественное новообразование из плазматических клеток, которое развивается в костномозговых полостях костей скелета. Опухоль способна разрушить корковый слой кости с выходом пролиферата в окружающие ткани. В отличие от костных экстрамедуллярные плазмоцитомы формируются в результате гематогенной диссеминации в различных тканях и органах. По данным литературы, частота костных плазмоцитом в дебюте множественной миеломы (ММ) колеблется от 7,0 до 32,5 %, а при рецидивах/прогрессировании ММ — от 9,0 до 27,4 %. При формировании костной плазмоцитомы опухолевая клетка приобретает ряд новых черт: уменьшается экспрессия молекул адгезии, появляются новые цитогенетические аберрации, усиливается аутокринная секреция и неоангиогенез. Клиническое течение ММ, осложненной костными плазмоцитомами, характеризуется минимальным поражением костного мозга, концентрацией гемоглобина в пределах нормальных значений и сниженными показателями β2-микроглобулина, парапротеина, кальция и лактатдегидрогеназы. Острое почечное повреждение и иммунопарез развиваются редко, преобладают начальные стадии ММ. В литературе форма ММ, протекающая со множественными костными плазмоцитомами, получила название макрофокальной ММ. Показатели выживаемости у больных ММ, осложненной костными плазмоцитомами, с точки зрения прогноза занимают промежуточное положение. Наиболее благоприятный прогноз у пациентов с ММ без плазмоцитом, наименее — у больных ММ с экстрамедуллярными плазмоцитомами. Унифицированного подхода к терапии ММ, осложненной костными плазмоцитомами, не существует. Рандомизированных проспективных клинических исследований, направленных на изучение эффективности лечения этой категории больных, нет. Сведения об успешном применении ингибиторов протеасом и иммуномодулирующих препаратов основываются на малом числе клинических наблюдений больных ММ с плазмоцитомами. В ряде работ доказана эффективность аутоТГСК у этой категории пациентов с ММ. Лучевая терапия на область костных плазмоцитом применяется преимущественно после системной противоопухолевой терапии.

Multiple Myeloma Complicated by Bone Plasmacytomas: Pathogenesis, Clinical Features, Treatment Approaches (A Literature Review)

EA Mamaeva, MV Soloveva, LP Mendeleeva

National Research Center for Hematology,
4 Novyi Zykovskii pr-d, Moscow, Russian Federation, 125167

ABSTRACT

Bone plasmacytoma is a malignant neoplasm consisting of plasma cells. It develops in the medullary cavities of the skeletal bones. The tumor can destroy bone cortex and proliferate into the surrounding tissues. In contrast to bone plasmacytomas, extramedullary plasmacytomas occur as a result of hematogenous dissemination in various tissues and organs. Based on literature data, the incidence of bone plasmacytomas at multiple myeloma (MM) onset is 7.0 % to 32.5 %, and at relapsed/progression MM stages it is 9.0 % to 27.4 %. During bone plasmacytoma development, tumor cells acquire a number of new features: expression of adhesion molecules is decreased, new cytogenetic aberrations occur, autocrine secretion and neoangiogenesis are increased. The clinical course of MM complicated by bone plasmacytomas is characterized by minimal bone marrow damage, hemoglobin concentration within reference range, and decreased values of β2-microglobulin, paraprotein, calcium, and lactate dehydrogenase. Acute renal failure and immunoparesis are rare, early MM stages predominate. In literature, the MM form with multiple bone plasmacytomas is referred to as ‘macrofocal MM’. Survival rates of MM patients with bone plasmacytomas are at the intermediate level in terms of prognosis. The MM patients without plasmacytomas have the most favorable prognosis, whereas the MM patients with extramedullary plasmacytomas have the poorest prognosis. There is no unified approach to the treatment of MM complicated by bone plasmacytomas. There are no randomized prospective clinical studies on the efficacy of treating it. A successful use of proteasome inhibitors and immunomodulatory drugs was reported based on a small number of MM cases with plasmacytomas. Some studies proved the efficacy of auto-HSCT in this MM form. Bone plasmacytomas are treated with radiotherapy mainly after systemic chemotherapy.

Ключевые слова: множественная миелома, костная плазмоцитома, аутоТГСК.

Получено: 18 ноября 2022 г.
Принято в печать: 22 мая 2023 г.

Для переписки: Елизавета Андреевна Мамаева, Новый Зыковский пр-д, д. 4, Москва, Российская Федерация, 125167; e-mail: mamaeva.e@blood.ru

Для цитирования: Мамаева Е.А., Соловьева М.В., Менделеева Л.П. Множественная миелома, осложненная костными плазмоцитомами: патогенез, клиническая картина, лечебные подходы (обзор литературы). Клиническая онкогематология. 2023;16(3):303–10.

DOI: 10.21320/2500-2139-2023-16-3-303-310

Keywords: multiple myeloma, bone plasmacytoma, auto-HSCT.

Received: November 18, 2022
Accepted: May 22, 2023

For correspondence: Elizaveta Andreevna Mamaeva, 4 Novyi Zykovskii pr-d, Moscow, Russian Federation, 125167; e-mail: mamaeva.e@blood.ru

For citation: Mamaeva EA, Soloveva MV, Mendeleeva LP. Multiple Myeloma Complicated by Bone Plasmacytomas: Pathogenesis, Clinical Features, Treatment Approaches (A Literature Review). Clinical oncohematology. 2023;16(3):303–10. (In Russ).

DOI: 10.21320/2500-2139-2023-16-3-303-310

ВВЕДЕНИЕ

Костная плазмоцитома — злокачественное новообразование из плазматических клеток, которое развивается в костномозговых полостях костей скелета. Опухоль может разрушить корковый слой кости с последующим выходом опухолевого пролиферата в окружающие ткани. Согласно номенклатуре, утвержденной Международной рабочей группой по изучению множественной миеломы (IMWG) [1], костная плазмоцитома относится к остеодеструктивному синдрому, который является одним из клинических проявлений симптомокомплекса CRAB (hypercalcemia, renal failure, anemia, bone leisons — гиперкальциемия, повреждение почек, анемия, поражение костей) при симптоматической множественной миеломе (ММ). Кроме того, костная плазмоцитома может рассматриваться в качестве самостоятельной нозологии (солитарная костная плазмоцитома без поражения костного мозга, солитарная костная плазмоцитома с минимальным вовлечением костного мозга), иногда встречается при редких синдромах POEMS (polyneuropathy, organomegaly, endocrinopathy, monoclonal gammapathy, skin disorder — полинейропатия, органомегалия, эндокринопатия, моноклональная гаммапатия, поражение кожи) и AESOP (adenopathy and extensive skin patch overlying a plasmacytoma — аденопатия и распространенное кожное пятно над плазмоцитомой).

При ММ возможно развитие экстрамедуллярных плазмоцитом. В отличие от костных плазмоцитом эти опухолевые образования из плазматических клеток анатомически не связаны с костью и формируются в результате гематогенной диссеминации клеток патологического клона в различные органы и ткани [2]. Экстрамедуллярные плазмоцитомы могут рассматриваться и в качестве отдельной нозологической формы [3].

Костные плазмоцитомы в большинстве случаев образованы плазматическими клетками со зрелой морфологией. Субстрат экстрамедуллярных плазмоцитом часто представлен клетками с незрелой морфологией — проплазмоцитами и плазмобластами [4, 5]. Наличие экстрамедуллярных плазмоцитом характеризует агрессивное течение заболевания и неблагоприятный прогноз [6–9]. Некоторые авторы под термином «экстрамедуллярная плазмоцитома» подразумевают любое опухолевое образование, вышедшее за пределы костномозговой полости, вне зависимости от наличия связи с костью [10–14]. В 2021 г. в «British Journal of Hematology» опубликован консенсус экспертов, в котором дано четкое определение понятий «костная плазмоцитома» и «экстрамедуллярная плазмоцитома». Костная плазмоцитома формируется в костномозговой полости и разрушает окружающую кость, экстрамедуллярная — образуется в результате гематогенной диссеминации опухолевых клеток [15]. Необходимость разделения на костные и экстрамедуллярные плазмоцитомы продиктована особенностями патогенеза, поведения опухолевого клона и, как следствие, осуществлением дифференцированного лечебного подхода.

ЭПИДЕМИОЛОГИЯ

По литературным данным, частота костных плазмоцитом в дебюте ММ колеблется от 7,0 до 32,5 % [10, 16]. В исследовании S. Mangiacavalli и соавт. [17] 318 пациентам в рамках диагностики парапротеинемической опухоли выполнена низкодозная КТ костей скелета. У 191 пациента выявлены литические очаги в костях скелета, из них у 70 % — множественные остеодеструкции, у 10 % — костные плазмоцитомы с выходом опухоли за пределы кости. В исследовании коллектива авторов из ФГБУ «НМИЦ гематологии» Минздрава России при выполнении низкодозной КТ костей скелета у 49,6 % больных в дебюте ММ диагностировались костные плазмоцитомы с разрушением коркового слоя кости и выходом опухоли за ее пределы; у 83,5 % пациентов визуализировались очаги остеодеструкции [18].

Частота костных плазмоцитом при рецидивах/прогрессировании ММ, по данным разных авторов, составляет 9,0–27,4 % [10, 16]. Существуют некоторые закономерности в клиническом течении ММ при рецидивах/прогрессировании у больных с костными плазмоцитомами в дебюте заболевания. По данным

разных авторов, у 32–59 % больных, у которых в период первичной диагностики ММ были обнаружены плазмоцитомы, при рецидивах появлялись новые костные и экстрамедуллярные поражения [8, 10, 16, 19, 20]. Частота костных и экстрамедуллярных плазмоцитом увеличивается с каждым последующим рецидивом: в первом — обнаруживаются у 8 % больных, в третьем — у 54 %. При этом у $^{2}/_{3}$ больных опухолевое поражение костного мозга не диагностируется. У некоторых из этой категории пациентов ответ на противорецидивную терапию был парадоксальным: на фоне лечения удавалось санировать костный мозг, однако одновременно продолжался рост экстрамедуллярного очага поражения [21]. При многофакторном анализе развитие костных и экстрамедуллярных плазмоцитом при рецидивах ММ было связано с большой продолжительностью лечения и проведением более двух линий терапии [22]. В работе британских авторов высказана гипотеза о том, что частое возникновение костных и экстрамедуллярных плазмоцитом в позвонках, паравертебральных тканях и яичке после трансплантации аутологичных гемопоэтических стволовых клеток (аутоТГСК) связано с особенностями режимов кондиционирования при ММ [23].

В исследовании Европейского общества по трансплантации костного мозга (EBMT) показано, что частота выявления костных плазмоцитом в дебюте ММ с 2004 по 2015 г. возросла с 6,5 до 23,4 %. Увеличение доли больных с костными и экстрамедуллярными плазмоцитомами с течением времени связывают с улучшением диагностических методов визуализации (низкодозная КТ костей скелета, МРТ, ПЭТ-КТ). В последние два десятилетия благодаря внедрению новых классов лекарственных препаратов (таких, как ингибиторы протеасом, иммуномодулирующие препараты, моноклональные антитела) и широкому распространению методов высокодозной химиотерапии с последующей аутоТГСК удалось добиться значимого улучшения выживаемости больных ММ. При этом у пациентов может развиться несколько рецидивов, каждый из которых может осложниться возникновением как костных, так и экстрамедуллярных плазмоцитом на поздних стадиях ММ [10, 11, 24].

ПАТОГЕНЕЗ

Морфологически костная плазмоцитома представляет собой опухолевый пролиферат из плазматических клеток, который разрушает окружающую его костную ткань. Еще в 1969 г. M.W. Pasmantier и H.A. Azar [25] описали фазы развития плазмоцитомы при ММ. Исследователи выделили три стадии: I — при локализации опухолевого пролиферата в пределах кости, II — при распространении опухоли за пределы кости с разрушением костных структур, III — при обнаружении опухолевых масс в органах и тканях, анатомически дистанцированных от костных структур.

В костном мозге на ранних стадиях заболевания плазматическая клетка крайне зависима от окружающей ее стромы костного мозга. Для распространения опухоли необходимо соответствующим образом подготовленное микроокружение [26]. Через молекулы адгезии строма защищает плазматические клетки от воздействия лекарственных препаратов, повреждающих ДНК, и предотвращает апоптоз. От стромы через цитокины (интерлейкины-6, -1β, -3, -10, -15, -21, IGF-1, TNF-α, TGF-β, SDF-1) плазмоцит получает стимул к пролиферации. В свою очередь, строма под влиянием опухолевых клеток усиливает неоангиогенез в костном мозге [27]. Показано, что клетки плазмоцитомы и костномозговые опухолевые клетки могут иметь общего клонального предшественника, поскольку у них выявляются идентичные последовательности генов тяжелых цепей иммуноглобулинов [28]. Различные патогенетические пути могут приводить к частичной или полной независимости опухолевых плазматических клеток от костномозгового микроокружения (рис. 1). При совместном применении ПЭТ-КТ и секвенирования генома плазматических клеток из различных очагов поражения у больных ММ продемонстрировано, что в дебюте заболевания может выявляться несколько независимых клонов опухолевых клеток. В каждом из них с течением времени появляются субклоны, отличающиеся от родоначального приобретением новых хромосомных нарушений. Значительное преимущество имеют субклоны, способные выживать в иных, чем в костном мозге, условиях [29].

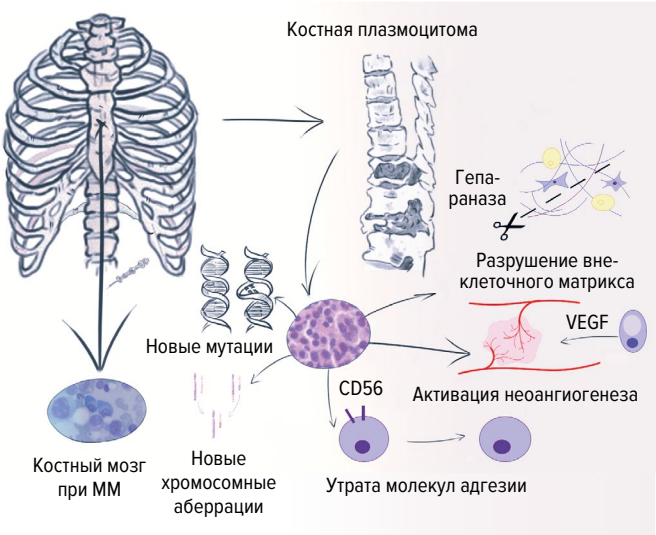

Рис. 1. Патогенез формирования костной плазмоцитомы
VEGF — фактор роста эндотелия сосудов; ММ — множественная миелома.

Fig. 1. Pathogenesis of bone plasmacytoma formation
VEGF — vascular endothelial growth factor; MM — multiple myeloma.

На ранних стадиях заболевания опухолевые плазматические клетки располагаются в костномозговых нишах. Гипоксия может способствовать их выходу за пределы костного мозга за счет уменьшения экспрессии молекул адгезии. При этом аберрантные плазмоциты приобретают способность к экстравазации и распространению в других тканях [30].

Утрата молекул адгезии на поверхности плазматических клеток может способствовать распространению опухолевого пролиферата за пределы костного мозга при формировании как костных, так и экстра-

медуллярных плазмоцитом. Показано, что экспрессия CXCR4 и CD56 на опухолевых плазматических клетках костного мозга статистически значимо выше у пациентов без костных плазмоцитом. Отсутствие CD56 на аберрантных плазматических клетках костного мозга считается предиктором неблагоприятного прогноза и увеличивает риск развития костных плазмоцитом [31]. Снижение экспрессии CD44, CD56 и VLA-4 не позволяет опухолевым плазматическим клеткам закрепиться на эндотелии в костном мозге, приводит к их гематогенной диссеминации и формированию уже экстрамедуллярных плазмоцитом [32]. При анализе экспрессии CD56 и CD44 на клетках парных образцов костного мозга и экстрамедуллярной плазмоцитомы было продемонстрировано, что клетки плазмоцитомы статистически значимо реже экспрессируют CD56 и чаще CD44 в отличие от опухолевых плазмоцитов костного мозга [33].

При изменении взаимодействия с костномозговым микроокружением аберрантная плазматическая клетка может создавать петлю аутокринной регуляции. Клетки костной плазмоцитомы приобретают способность самостоятельно продуцировать ростовые факторы, ангиопоэтины и многое другое [27]. Для приспособления к новым условиям опухолевые клетки способны усиливать неоангиогенез. В клетках плазмоцитомы активно экспрессируются гены, связанные с усилением неоангиогенеза и проницаемости сосудистой стенки: *ANGPT1, SPARC, NOTCH3, THBS2, TIMP3, PDGFA, FN1* [14]. Выраженная плотность микрососудов коррелирует с более быстрой трансформацией солитарной костной плазмоцитомы в симптоматическую ММ [34]. При иммуногистохимическом исследовании образцов костных и экстрамедуллярных плазмоцитом отмечалась интенсивная экспрессия фактора роста эндотелия сосудов (VEGF) в цитоплазме клеток опухоли. При этом экспрессия VEGF положительно коррелировала с незрелой морфологией плазматических клеток [35].

В качестве одного из механизмов формирования костных плазмоцитом рассматривается экспрессия аберрантными плазматическими клетками гепараназы-1 — фермента, разрушающего молекулу гепарансульфата. Разрушение внеклеточного матрикса способствует снижению адгезии и усилению миграции опухолевых клеток, росту новых сосудов, высвобождению ростовых факторов и цитокинов, связанных с гепараном. В эксперименте на мышах продемонстрировано, что опухолевые плазмоциты, экспрессирующие гепараназу-1, создавали субстрат очагов поражения в виде метастазов преимущественно в костях скелета. Костные плазмоцитомы у этих животных увеличивались быстрее. Кроме того, экспрессия опухолевыми клетками гепараназы-1 коррелировала с большей плотностью микрососудов в ткани опухоли. Гепараназа-1 способствовала экстравазации и интравазации опухолевых клеток, метастазированию из внутрикостного очага в другие кости [36].

Появление новых хромосомных аберраций и дерегуляция протоонкогенов обеспечивают опухолевым клеткам ряд преимуществ. Возникновение вторичных генетических событий служит маркером агрессивности опухоли. Наличие гиперэкспрессии гена *MAF* коррелировало с наличием костных плазмоцитом в дебюте заболевания [12]. В клетках как костных, так и экстрамедуллярных плазмоцитом статистически значимо чаще встречается делеция локуса, в котором расположен ген *TP53,* с аберрантной ядерной экспрессией белка p53 при сравнении с CD138-позитивными опухолевыми плазмоцитомами костного мозга [37–39]. При развитии рецидива или прогрессировании ММ с формированием новых костных плазмоцитом в клетках опухоли возрастает число хромосомных аберраций. Чаще всего в качестве новых нарушений выступают del(13q14), del(17p13), amp(1q21) и транслокации с вовлечением генов тяжелых цепей иммуноглобулинов, преимущественно t(4;14) *de novo*. При сравнении CD138-позитивных опухолевых клеток костного мозга в дебюте ММ и клеток плазмоцитомы, обнаруженной при рецидиве заболевания у 31 пациента, гипердиплоидия выявлялась статистически значимо реже в клетках плазмоцитомы [40].

При анализе парных образцов (костной плазмоцитомы и костного мозга) в преобладающем числе случаев del(17p13) встречалась и в опухолевых клетках костного мозга, и в клетках плазмоцитомы. В противоположность этому при экстрамедуллярной плазмоцитоме del(17p13) чаще всего обнаруживалась в клетках плазмоцитомы, но не костного мозга. Следует отметить, что при одновременном цитогенетическом исследовании костного мозга и плазмоцитомы новые хромосомные аберрации чаще выявляются в ткани экстрамедуллярной плазмоцитомы. Предполагается, что клетки костной плазмоцитомы ближе по своим свойствам к костномозговым, чем к клеткам экстрамедуллярной плазмоцитомы [39]. L. Rasche и соавт. [21] обнаружили, что в дебюте заболевания в CD138-позитивных клетках костного мозга у 24 больных с экстрамедуллярными плазмоцитомами статистически значимо чаще встречались t(4;14) и del(17p).

ОСОБЕННОСТИ КЛИНИЧЕСКОЙ КАРТИНЫ МНОЖЕСТВЕННОЙ МИЕЛОМЫ, ОСЛОЖНЕННОЙ КОСТНЫМИ ПЛАЗМОЦИТОМАМИ, И ИХ ВЛИЯНИЕ НА ПРОГНОЗ ЗАБОЛЕВАНИЯ

Клиническая картина ММ, протекающей с формированием костных плазмоцитом, демонстрирует ряд отличий. В работе S.E. Lee и соавт. [41] отмечено, что лабораторные параметры в дебюте ММ у больных с костными плазмоцитомами отличались от таковых у пациентов без плазмоцитом. Сохранялась нормальная концентрация гемоглобина, отмечались низкие показатели β2-микроглобулина и секреции парапротеина, превалировала I стадия по ISS.

Известно, что у ряда пациентов с костными плазмоцитомами поражение костного мозга не определяется рутинными методами исследования. У больных с костными плазмоцитомами в 38 % случаев в трепанобиоптате костного мозга субстрат ММ выражен минимально в присутствии симптомокомплекса CRAB или маркеров активности опухоли [42]. В частности, эта особенность создает ограничения при изучении

механизмов формирования плазмоцитом. В работе по изучению профиля экспрессии генов в клетках костных плазмоцитом исследователи из Memorial Sloan-Kettering Cancer Center описали следующую проблему при сравнении плазматических клеток плазмоцитомы и костного мозга. Они столкнулись с тем, что у подавляющего большинства больных ММ с плазмоцитомой доля опухолевых плазматических клеток в костном мозге была ниже порогового значения (< 13 %), необходимого для исследования профиля экспрессии генов [14].

Греческие авторы в своих исследованиях определили клиническую форму ММ, характеризующуюся развитием костных плазмоцитом, как макрофокальную ММ [43, 44]. В качестве критериев данной формы авторы предлагают следующие параметры: наличие костных плазмоцитом, доля опухолевых плазматических клеток в костном мозге менее 20 %, отсутствие анемии, гиперкальциемии и маркеров острого повреждения почек. Хотя на особенности течения ММ, осложненной костными плазмоцитомами, впервые обратили внимание у молодых больных, средний возраст пациентов с макрофокальной ММ составил 61 год, а при классической ММ — 67 лет. Авторы выделяли следующие дополнительные особенности макрофокальной ММ: низкая активность лактатдегидрогеназы, редкий дефицит нормальных иммуноглобулинов, поздние стадии заболевания по системам стадирования ISS и R-ISS и цитогенетические аберрации высокого риска. В работе E. Katodritou и соавт. [44] у 14 % больных с макрофокальной ММ ранее была диагностирована солитарная костная плазмоцитома. При трансформации заболевания в симптоматическую ММ у этой категории пациентов отмечалось появление новых костных плазмоцитом при минимальном поражении костного мозга.

О необходимости выделения отдельной клинической формы ММ свидетельствует и благоприятный прогноз при диагностике макрофокальной ММ. Показатели выживаемости у молодых больных с костными плазмоцитомами были значимо лучше в сравнении с молодыми пациентами с поражением костного мозга. Медиана общей выживаемости (ОВ) после аутоТГСК в группе больных со множественными костными плазмоцитомами не была достигнута, в то время как в группе больных с инфильтрацией костного мозга медиана ОВ составила 68 мес. [43].

В работе итальянских исследователей наличие костных плазмоцитом было связано с отсутствием секреции парапротеина, наличием экспрессии λ-цепи и III стадией по Durie—Salmon. Медиана выживаемости без прогрессирования (ВБП) в группе пациентов с плазмоцитомами в дебюте ММ была статистически значимо ниже, чем в группе без плазмоцитом, — 18 и 30 мес. соответственно. Однако медиана ОВ статистически значимо не различалась — 36 и 43 мес. соответственно. При многофакторном анализе наличие плазмоцитом негативно влияло на показатели ВБП и ОВ [10].

При дифференцированном изучении влияния как костных, так и экстрамедуллярных плазмоцитом на течение ММ показано, что существенное неблагоприятное прогностическое значение несет именно экстрамедуллярное поражение. В исследовании K. Batsukh и соавт. [45] показатели ОВ у пациентов с костными плазмоцитомами вдвое превышали таковые у пациентов с экстрамедуллярными плазмоцитомами: медиана ОВ составила 54,8 *vs* 27,8 мес. соответственно. В работе R. Ciftciler и соавт. [46] показано, что при выполнении аутоТГСК наихудшие параметры выживаемости отмечались у больных с экстрамедуллярными плазмоцитомами. В исследование включено 180 пациентов с ММ, из них у 22 (12,2 %) выявлены костные плазмоцитомы, у 17 (9,4 %) — экстрамедуллярные. Показатели выживаемости больных с костными плазмоцитомами оказались несколько хуже, чем у больных без плазмоцитом. Так, 3-летняя ОВ составила 74 % в группе с экстрамедуллярными плазмоцитомами, 85 % в группе с костными плазмоцитомами и 95 % в группе без плазмоцитом. Статистически значимо различалась и частота достижения значимого противоопухолевого ответа (полной и очень хорошей частичной ремиссий) в указанных группах. У больных без плазмоцитом значимый ответ составил 92,9 %, у пациентов с костными плазмоцитомами — 86,4 %, а в группе с экстрамедуллярными поражениями — 70,6 %.

ПОДХОДЫ К ЛЕЧЕНИЮ МНОЖЕСТВЕННОЙ МИЕЛОМЫ, ПРОТЕКАЮЩЕЙ С РАЗВИТИЕМ КОСТНЫХ ПЛАЗМОЦИТОМ

В настоящее время унифицированного подхода к терапии ММ, осложненной костными плазмоцитомами, нет. Сведения об эффективности ингибиторов протеасом и иммуномодулирующих препаратов основываются на немногочисленных клинических случаях и малых сериях наблюдений больных с плазмоцитомами. Открытым остается вопрос об эффективности схем терапии неходжкинских лимфом (DHAP, DCEP, VRD-PACE) в лечении больных ММ, осложненной костными плазмоцитомами [15]. Оценка эффективности тех или иных методов лечения ММ с костными плазмоцитомами затруднена по той причине, что в большинстве исследований под термином «экстрамедуллярное поражение» подразумеваются и костные, и экстрамедуллярные плазмоцитомы.

Интенсификация индукционной терапии у больных ММ с костными плазмоцитомами показала положительные результаты. При совместном использовании бортезомиба и талидомида был статистически значимо ниже риск прогрессирования ММ [47]. Однако при анализе подгрупп пациентов обнаружено, что вне зависимости от схемы терапии (VBMCP, VTD или TD) прогрессирование ММ в 2 раза чаще отмечалось у больных с плазмоцитомами [48]. Китайские авторы обратили внимание на то, что несмотря на достижение противоопухолевого ответа у 89 % больных с костными плазмоцитомами при проведении индукционной терапии по схемам с талидомидом или бортезомибом, у большинства пациентов в последующем развился ранний резистентный рецидив с формированием новых костных и экстрамедуллярных плазмоцитом [49]. При совместном применении бортезомиба и леналидомида в схеме VRD показатели выживаемости больных с экстрамедуллярными очагами были статистически значимо хуже [16].

В малой серии наблюдений бортезомиб показал свою эффективность в лечении больных ММ, протекающей с плазмоцитомами. У пациентов, у которых на предыдущих этапах лечения использовались цитостатические препараты и схемы с талидомидом, на фоне терапии бортезомибом удалось добиться уменьшения и/или полной регрессии плазмоцитом [50–52]. В исследовании греческих авторов у половины больных с плазмоцитомами, получавших противорецидивную терапию на основе бортезомиба, был достигнут противоопухолевый ответ [53]. Основываясь на положительных результатах применения бортезомиба у больных с костными плазмоцитомами, Европейская гематологическая ассоциация и Национальный институт рака США рекомендуют проведение поддерживающего лечения этим препаратом после аутоТГСК у пациентов с высоким риском [54, 55]. В регрессионном анализе греческих авторов показано, что при терапии бортезомибом в последующем реже развивались рецидивы с формированием экстрамедуллярных плазмоцитом, а при использовании леналидомида, напротив, чаще [19].

Эффективность талидомида в лечении больных с костными плазмоцитомами остается спорным вопросом. В некоторых клинических работах отмечено уменьшение размеров плазмоцитом при лечении талидомидом [56]. Противоположные данные получены в малых сериях клинических наблюдений: ответ на противоопухолевую терапию был достигнут преимущественно у больных без плазмоцитом [57]. В работе L. Rosinol и соавт. [58] у 4 из 11 больных с плазмоцитомами на фоне терапии талидомидом отмечалось уменьшение секреции парапротеина, в то же время продолжался рост образования. Высказано предположение, что талидомид более эффективен в лечении индолентно протекающей ММ с преимущественным поражением костного мозга без крупных остеодеструкций и плазмоцитом. Неэффективность препарата при лечении больных с плазмоцитомами связывают с невозможностью реализации антиангиогенного эффекта вне костного мозга.

При проведении противорецидивной терапии леналидомидом общий ответ был достигнут у 61,1 % больных ММ с костными плазмоцитомами. У 44,4 % пациентов плазмоцитомы подверглись полной инволюции, у 16,6 % — уменьшились в размере [59].

В работе K.D. Short и соавт. [60] продемонстрирована эффективность помалидомида при рецидивах у пациентов с экстрамедуллярными плазмоцитомами, которые ранее получали талидомид и леналидомид: ответ наблюдался примерно у 30 % больных. У 2 из 13 пациентов достигнут полный ответ с обратным развитием экстрамедуллярной плазмоцитомы. Однако показатели ОВ у больных ММ с экстрамедуллярными плазмоцитомами были значительно хуже.

В одном из исследований карфилзомиб показал низкую эффективность у больных с костными плазмоцитомами. У большинства из них на фоне лечения не была достигнута даже частичная ремиссия [61]. Однако в работе авторов из Германии на фоне терапии карфилзомибом у 83 % больных отмечалось снижение секреции парапротеина и у 27 % — уменьшение размера костных плазмоцитом [62]. Кроме того, в клиническом исследовании ENDEAVOR показана эффективность карфилзомиба у больных с цитогенетическими аберрациями высокого риска [63].

В работе испанских авторов у 22 из 29 пациентов с ММ при рецидивах отмечалось появление новых костных плазмоцитом. Ограниченную эффективность в отношении плазмоцитом продемонстрировали бортезомиб и леналидомид. Ни у одного пациента, получавшего терапию помалидомидом, карфилзомибом и талидомидом, не наблюдалось уменьшения размера плазмоцитом [64].

Роль аутоТГСК в лечении больных ММ, протекающей с костными плазмоцитомами, была определена в ряде исследований. В работе британских авторов параметры выживаемости больных ММ с костными и экстрамедуллярными плазмоцитомами, которым была выполнена аутоТГСК, не отличались от таковых в группе без плазмоцитом. Медиана ОВ составила 62 и 67 мес. соответственно. Напротив, у пациентов — некандидатов на аутоТГСК ОВ была статистически значимо хуже в группе с костными и экстрамедуллярными плазмоцитомами. АутоТГСК позволила углубить гематологический ответ, а также способствовала уменьшению размера плазмоцитом [65]. Подобные результаты получены в масштабном итальянском исследовании, включавшем 1003 больных ММ [10]. У 76 из них выявлены костные и экстрамедуллярные плазмоцитомы в дебюте ММ. АутоТГСК выполнена 208 больным. У 57 из них определялись костные и экстрамедуллярные плазмоцитомы. В данной группе больных с аутоТГСК наличие костных и экстрамедуллярных плазмоцитом не оказывало влияния на показатели ВБП и ОВ. В то же время у пациентов — некандидатов на аутоТГСК показатели ВБП были статистически значимо хуже в группе с плазмоцитомами [10].

В анализе EBMT оценивался эффект однократной и тандемной аутоТГСК при лечении больных ММ с костными плазмоцитомами. Показатели 3-летней ОВ и ВБП больных с костными плазмоцитомами не отличались от таковых у пациентов без плазмоцитом. Наличие нескольких костных плазмоцитом не ухудшало показатели выживаемости. При сравнении показателей 3-летней ВБП у больных с костными плазмоцитомами при выполнении однократной и тандемной аутоТГСК статистически значимых различий не обнаружено — 54,3 и 59,4 % соответственно. 3-летняя ОВ в группах с однократной и тандемной аутоТГСК также статистически значимо не различалась — 80,3 и 82,6 % соответственно [66]. Таким образом, аутоТГСК улучшает прогноз заболевания у пациентов с костными плазмоцитомами.

Локальная лучевая терапия (ЛЛТ) является стандартом лечения солитарной плазмоцитомы. Применение этого метода в ряде случаев позволяет добиться длительной ремиссии заболевания. В клинической практике суммарная очаговая доза составляет 40–45 Гр [67]. При ММ лучевая терапия применяется преимущественно на область костных плазмоцитом после системной химиотерапии [68]. Опубликованные данные посвящены преимущественно выполнению ЛЛТ в качестве паллиативной меры, позволяющей облегчить состояние пациента и купировать болевой

синдром при сдавлении спинного мозга и нервных стволов, избежать патологических переломов при внутрикостных плазмоцитомах с разрушением коркового слоя [69, 70]. На фоне ЛЛТ отмечается уменьшение размера плазмоцитом, а в ряде случаев — с развитием патоморфоза опухоли [71]. Таким образом, особый интерес представляет определение места ЛЛТ в лечении больных ММ с костными плазмоцитомами и возможность с ее помощью углубить противоопухолевый ответ.

ЗАКЛЮЧЕНИЕ

ММ, протекающая с развитием костных плазмоцитом, представляет особую форму течения заболевания. Она демонстрирует такие клинико-лабораторные особенности, как отсутствие глубокой анемии, гиперкальциемии и повреждения почек, иммунопареза, а также минимальное поражение костного мозга. В сравнении с экстрамедуллярными поражениями течение ММ, осложненной костными плазмоцитомами, относительно благоприятное, а улучшению прогноза способствует применение высокодозной химиотерапии с последующей аутоТГСК.

КОНФЛИКТЫ ИНТЕРЕСОВ

Авторы заявляют об отсутствии конфликтов интересов.

ИСТОЧНИКИ ФИНАНСИРОВАНИЯ

Исследование не имело спонсорской поддержки.

ВКЛАД АВТОРОВ

Концепция и дизайн: Л.П. Менделеева.
Сбор и обработка данных: Е.А. Мамаева.
Предоставление материалов исследования: Е.А. Мамаева.
Анализ и интерпретация данных: все авторы.
Подготовка рукописи: Е.А. Мамаева, М.В. Соловьева.
Окончательное одобрение рукописи: Л.П. Менделеева.

ЛИТЕРАТУРА/REFERENCES

1. Rajkumar SV, Dimopoulos MA, Palumbo A, et al. International Myeloma Working Group updated criteria for the diagnosis of multiple myeloma. Lancet Oncol. 2014;15(12):e538–e548. doi: 10.1016/S1470-2045(14)70442-5.

2. Firsova MV, Mendeleeva LP, Kovrigina AM, et al. Plasmacytoma in patients with multiple myeloma: Morphology and immunohistochemistry. BMC Cancer. 2020;20(1):346. doi: 10.1186/s12885-020-06870-w.

3. Holler A, Cicha I, Eckstein M, et al. Extramedullary plasmacytoma: Tumor occurrence and therapeutic concepts—A follow-up. Cancer Med. 2022;11(24):4743–55. doi: 10.1002/cam4.4816.

4. Cerny J, Fadare O, Hutchinson L, et al. Clinicopathological features of extramedullary recurrence/relapse of multiple myeloma. Eur J Hematol. 2008;81(1):65–9. doi: 10.1111/j.1600-0609.2008.01087.x.

5. Фирсова М.В., Менделеева Л.П., Ковригина А.М. и др. Особенности морфологического строения субстрата опухоли у пациентов с множественной миеломой, осложненной плазмоцитомой. Онкогематология. 2018;13(2):73–81. doi: 10.17650/1818-8346-2018-13-2-73-81.

[Firsova MV, Mendeleeva LP, Kovrigina AM, et al. Morphological features of tumors substrate in multiple myeloma patients complicated with plasmacytoma. Oncohematology. 2018;13(2):73–81. doi: 10.17650/1818-8346-2018-13-2-73-81. (In Russ)]

6. Pour L, Sevcikova S, Greslikova H, et al. Soft-tissue extramedullary multiple myeloma prognosis is significantly worse in comparison to bone-related extramedullary relapse. Haematologica. 2014;99(2):360–4. doi: 10.3324/haematol.2013.094409.

7. Weinstock M, Aljawai Y, Morgan EA, et al. Incidence and clinical features of extramedullary multiple myeloma in patients who underwent stem cell transplantation. Br J Haematol. 2015;169(6):851–8. doi: 10.1111/bjh.13383.

8. Rosinol L, Jimenez R, Cibeira MT, et al. Plasmacytomas in Multiple Myeloma: 45-Years Experience from a Single Institution. Clin Lymphoma Myeloma Leuk. 2017;17(1):e107. doi: 10.1016/j.clml.2017.03.194.

9. Менделеева Л.П., Покровская О.С., Нарейко М.В. и др. Мягкотканые плазмоцитомы, осложняющие течение множественной миеломы (клинические примеры). Современная онкология. 2015;17(5):44–8.

[Mendeleeva LP, Pokrovskaya OS, Nareiko MV, et al. Soft-tissue plasmacytomas complicate the course of multiple myeloma (clinical cases). Sovremennaya onkologiya. 2015;17(5):44–8. (In Russ)]

10. Varettoni M, Corso A, Pica G, et al. Incidence, presenting features and outcome of extramedullary disease in multiple myeloma: a longitudinal study on 1003 consecutive patients. Ann Oncol. 2010;21(2):325–30. doi: 10.1093/annonc/mdp329.

11. Wirk B, Wingard JR, Moreb JS. Extramedullary disease in plasma cell myeloma: The iceberg phenomenon. Bone Marrow Transplant. 2013;48(1):10–8. doi: 10.1038/bmt.2012.26.

12. Usmani SZ, Heuck C, Mitchell A, et al. Extramedullary disease portends poor prognosis in multiple myeloma and is over-represented in high-risk disease even in the era of novel agents. Haematologica. 2012;97(11):1761–7. doi: 10.3324/haematol.2012.065698.

13. Blade J, Kyle RA, Greipp PR. Presenting features and prognosis in 72 patients with multiple myeloma who were younger than 40 years. Br J Haematol. 1996;93(2):345–51. doi: 10.1046/j.1365-2141.1996.5191061.x.

14. Hedvat CV, Comenzo RL, Teruya-Feldstein J, et al. Insights into extramedullary tumour cell growth revealed by expression profiling of human plasmacytomas and multiple myeloma. Br J Haematol. 2003;122(5):728–44. doi: 10.1046/j.1365-2141.2003.04481.x.

15. Rosinol L, Beksac M, Zamagni E, et al. Expert review on soft-tissue plasmacytomas in multiple myeloma: definition, disease assessment and treatment considerations. Br J Haematol. 2021;194(3):496–507. doi: 10.1111/bjh.17338.

16. Varga C, Xie W, Laubach J, et al. Development of extramedullary myeloma in the era of novel agents: No evidence of increased risk with lenalidomide-bortezomib combinations. Br J Haematol. 2015;169(6):843–50. doi: 10.1111/bjh.13382.

17. Mangiacavalli S, Pezzatti S, Rossini F, et al. Implemented myeloma management with whole-body low-dose CT scan: a real life experience. Leuk Lymphoma. 2016;57(7):1539–45. doi: 10.3109/10428194.2015.1129535.

18. Костина И.Э., Гитис М.К., Менделеева Л.П. и др. Рентгеновская компьютерная томография в диагностике и мониторинге поражения костей при множественной миеломе с использованием низкодозового и стандартного протоколов сканирования. Гематология и трансфузиология. 2018;63(2):113–23. doi: 10.25837/hat.2018.13.2.002.

[Kostina IE, Gitis MK, Mendeleeva LP, et al. Computed tomography in the diagnosis and monitoring of bone lesions in multiple myeloma using low-dose and standard scanning protocols. Russian journal of hematology and transfusiology. 2018;63(2):113–23. doi: 10.25837/hat.2018.13.2.002. (In Russ)]

19. Papanikolaou X, Repousis P, Tzenou T, et al. Incidence, clinical features, laboratory findings and outcome of patients with multiple myeloma presenting with extramedullary relapse. Leuk Lymphoma. 2013;54(7):1459–64. doi: 10.3109/10428194.2012.746683.

20. Fernandez De Larrea C, Jimenez R, Rosinol L, et al. Pattern of relapse and progression after autologous SCT as upfront treatment for multiple myeloma. Bone Marrow Transplant. 2014;49(2):223–7. doi: 10.1038/bmt.2013.150.

21. Rasche L, Bernard C, Topp MS, et al. Features of extramedullary myeloma relapse: High proliferation, minimal marrow involvement, adverse cytogenetics: A retrospective single-center study of 24 cases. Ann Hematol. 2012;91(7):1031–7. doi: 10.1007/s00277-012-1414-5.

22. Mangiacavalli S, Pompa A, Ferretti V, et al. The possible role of burden of therapy on the risk of myeloma extramedullary spread. Ann Hematol. 2017;96(1):73–80. doi: 10.1007/s00277-016-2847-z.

23. Terpos E, Rezvani K, Basu S, et al. Plasmacytoma relapses in the absence of systemic progression post-high-dose therapy for multiple myeloma. Eur J Haematol. 2005;75(5):376–83. doi: 10.1111/j.1600-0609.2005.00531.x.

24. Bartel TB, Haessler J, Brown TLY, et al. F18-fluorodeoxyglucose positron emission tomography in the context of other imaging techniques and prognostic factors in multiple myeloma. Blood. 2009;114(10):2068–76. doi: 10.1182/blood-2009-03-213280.

25. Pasmantier MW, Azar HA. Extraskeletal spread in multiple plasma cell myeloma: A review of 57 autopsied cases. Cancer. 1969;23(1):167–74. doi: 10.1002/1097-0142(196901)23:1<167::aid-cncr2820230122>3.0.co;2-0.

26. Akhtar M, Haider A, Rashid S, et al. Paget's "seed and Soil" Theory of Cancer Metastasis: An Idea Whose Time has Come. Adv Anat Pathol. 2019;26(1):69–74. doi: 10.1097/PAP.0000000000000219.

27. Mitsiades CS, McMillin DW, Klippel S, et al. The Role of the Bone Marrow Microenvironment in the Pathophysiology of Myeloma and Its Significance in the Development of More Effective Therapies. Hematol Oncol Clin North Am. 2007;21(6):1007–34. doi: 10.1016/j.hoc.2007.08.007.

28. Rasmussen T, Kuehl M, Lodahl M, et al. Possible roles for activating RAS mutations in the MGUS to MM transition and in the intramedullary to extramedullary transition in some plasma cell tumors. Blood. 2005;105(1):317–23. doi: 10.1182/blood-2004-03-0833.

29. Rasche L, Chavan SS, Stephens OW, et al. Spatial genomic heterogeneity in multiple myeloma revealed by multi-region sequencing. Nat Commun. 2017;8(1):1–11. doi: 10.1038/s41467-017-00296-y.

30. Ghobrial IM. Myeloma as a model for the process of metastasis: Implications for therapy. Blood. 2012;120(1):20–30. doi: 10.1182/blood-2012-01-379024.

31. Фирсова М.В., Менделеева Л.П., Ковригина А.М. и др. Экспрессия молекулы адгезии CD56 на опухолевых плазматических клетках в костном мозге как фактор прогноза при множественной миеломе. Клиническая онкогематология. 2019;12(4):377–84. doi: 10.21320/2500-2139-2019-12-4-377-384.

[Firsova MV, Mendeleeva LP, Kovrigina AM, et al. Expression of Adhesion Molecule CD56 in Tumor Plasma Cells in Bone Marrow as a Prognostic Factor in Multiple Myeloma. Clinical oncohematology. 2019;12(4):377–84. doi: 10.21320/2500-2139-2019-12-4-377-384. (In Russ)]

32. Vande Broek I, Vanderkerken K, Van Camp B, et al. Extravasation and homing mechanisms in multiple myeloma. Clin Exp Metastasis. 2008;25(4):325–34. doi: 10.1007/s10585-007-9108-4.

33. Dahl IMS, Rasmussen T, Husebekk A, et al. Differential expression of CD56 and CD44 in the evolution of extramedullary myeloma. Br J Haematol. 2002;116(2):273–7. doi: 10.1046/j.1365-2141.2002.03258.x.

34. Kumar S, Fonseca R, Dispenzieri A, et al. Prognostic value of angiogenesis in solitary bone plasmacytoma. Blood. 2003;101(5):1715–7. doi: 10.1182/blood-2002-08-2441.

35. Paydas S, Zorludemir S, Baslamisli F, et al. Vascular endothelial growth factor (VEGF) expression in plasmacytoma. Leuk Lymphoma. 2002;43(1):139–43. doi: 10.1080/10428190210203.

36. Yang Y, MacLeod V, Bendre M, et al. Heparanase promotes the spontaneous metastasis of myeloma cells to bone. Blood. 2005;105(3):1303–9. doi: 10.1182/blood-2004-06-2141.

37. Lopez-Anglada L, Gutierrez NC, Garcia JL, et al. P53 deletion may drive the clinical evolution and treatment response in multiple myeloma. Eur J Haematol. 2010;84(4):359–61. doi: 10.1111/j.1600-0609.2009.01399.x.

38. Sheth N, Yeung J, Chang H. p53 nuclear accumulation is associated with extramedullary progression of multiple myeloma. Leuk Res. 2009;33(10):1357–60. doi: 10.1016/j.leukres.2009.01.010.

39. Billecke L, Murga Penas EM, May AM, et al. Cytogenetics of extramedullary manifestations in multiple myeloma. Br J Haematol. 2013;161(1):87–94. doi: 10.1111/bjh.12223.

40. Besse L, Sedlarikova L, Greslikova H, et al. Cytogenetics in multiple myeloma patients progressing into extramedullary disease. Eur J Haematol. 2016;97(1):93–100. doi: 10.1111/ejh.12688.

41. Lee SE, Kim JH, Jeon YW, et al. Impact of extramedullary plasmacytomas on outcomes according to treatment approach in newly diagnosed symptomatic multiple myeloma. Ann Hematol. 2015;94(3):445–52. doi: 10.1007/s00277-014-2216-8.

42. Фирсова М.В. Клинико-морфологическая характеристика и молекулярно-биологические особенности опухолевого субстрата у пациентов с множественной миеломой, протекающей с плазмоцитомой: Автореф. дис. … канд. мед. наук. М., 2017. 32 с.

[Firsova MV. Kliniko-morfologicheskaya kharakteristika i molekulyarno-biologicheskie osobennosti opukholevogo substrata u patsientov s mnozhestvennoi mielomoi, protekayushchei s plazmotsitomoi. (Clinicopathologic characteristic and molecular biological features of tumor substrate in patients with multiple myeloma with plasmacytoma.) [dissertation] Moscow; 2017. 32 p. (In Russ)]

43. Dimopoulos MA, Pouli A, Anagnostopoulos A, et al. Macrofocal multiple myeloma in young patients: A distinct entity with favorable prognosis. Leuk Lymphoma. 2006;47(8):1553–6. doi: 10.1080/10428190600647723.

44. Katodritou E, Kastritis E, Gatt M, et al. Real-world data on incidence, clinical characteristics and outcome of patients with macrofocal multiple myeloma (MFMM) in the era of novel therapies: A study of the Greco-Israeli collaborative myeloma working group. Am J Hematol. 2020;95(5):465–71. doi: 10.1002/AJH.25755.

45. Batsukh K, Lee SE, Min GJ, et al. Distinct Clinical Outcomes between Paramedullary and Extramedullary Lesions in Newly Diagnosed Multiple Myeloma. Immune Netw. 2017;17(4):250–60. doi: 10.4110/IN.2017.17.4.250.

46. Ciftciler R, Goker H, Demiroglu H, et al. Evaluation of the Survival Outcomes of Multiple Myeloma Patients According to Their Plasmacytoma Presentation at Diagnosis. Turkish J Haematol. 2020;37(4):256–62. doi: 10.4274/TJH.GALENOS.2019.2019.0061.

47. Rosinol L, Cibeira MT, Martinez J, et al. Thalidomide/Dexamethasone (TD) Vs. Bortezomib (Velcade)a/Thalidomide/Dexamethasone (VTD) Vs. VBMCP/VBAD/Velcadea as Induction Regimens Prior Autologous Stem Cell Transplantation (ASCT) in Multiple Myeloma (MM): Results of a Phase III PETHEMA/GEM Trial. Blood. 2009;114(22):130. doi: 10.1182/blood.v114.22.130.130.

48. Rosinol L, Oriol A, Teruel AI, et al. Superiority of bortezomib, thalidomide, and dexamethasone (VTD) as induction pretransplantation therapy in multiple myeloma: A randomized phase 3 PETHEMA/GEM study. Blood. 2012;120(8):1589–96. doi: 10.1182/blood-2012-02-408922.

49. Qu X, Chen L, Qiu H, et al. Extramedullary manifestation in multiple myeloma bears high incidence of poor cytogenetic aberration and novel agents resistance. Biomed Res Int. 2015;2015:1–7. doi: 10.1155/2015/787809.

50. Paubelle E, Coppo P, Garderet L, et al. Complete remission with bortezomib on plasmocytomas in an end-stage patient with refractory multiple myeloma who failed all other therapies including hematopoietic stem cell transplantation: Possible enhancement of graft-vs-tumor effect. Leukemia. 2005;19(9):1702–4. doi: 10.1038/sj.leu.2403855.

51. Krauth M-T, Bankier A, Valent P, et al. Sustained remission including marked regression of a paravertebral plasmacytoma in a patient with heavily pretreated, relapsed multiple myeloma after treatment with bortezomib. Leuk Res. 2005;29(12):1473–7. doi: 10.1016/j.leukres.2005.05.003.

52. Rosinol L, Cibeira MT, Uriburu C, et al. Bortezomib: An effective agent in extramedullary disease in multiple myeloma. Eur J Haematol. 2006;76(5):405–8. doi: 10.1111/j.0902-4441.2005.t01-1-EJH2462.x.

53. Katodritou E, Gastari V, Verrou E, et al. Extramedullary (EMP) relapse in unusual locations in multiple myeloma: Is there an association with precedent thalidomide administration and a correlation of special biological features with treatment and outcome? Leuk Res. 2009;33(8):1137–40. doi: 10.1016/j.leukres.2009.01.036.

54. Dimopoulos MA, Moreau P, Terpos E, et al. Multiple Myeloma: EHA-ESMO Clinical Practice Guidelines for Diagnosis, Treatment and Follow-up. HemaSphere. 2021;5(2):e528. doi: 10.1097/HS9.0000000000000528.

55. Rajkumar SV. Multiple myeloma: 2020 update on diagnosis, risk-stratification and management. Am J Hematol. 2020;95(5):548–67. doi: 10.1002/ajh.25791.

56. Nakazato T, Suzuki K, Mihara A, et al. Refractory plasmablastic type myeloma with multiple extramedullary plasmacytomas and massive myelomatous effusion: Remarkable response with a combination of thalidomide and dexamethasone. Intern Med. 2009;48(20):1827–32. doi: 10.2169/internalmedicine.48.2142.

57. Blade J, Perales M, Rosinol L, et al. Thalidomide in multiple myeloma: Lack of response of soft-tissue plasmacytomas. Br J Haematol. 2001;113(2):422–4. doi: 10.1046/j.1365-2141.2001.02765.x.

58. Rosinol L, Esteve J, Rozman M, et al. Extramedullary myeloma escapes the effect of thalidomide. Haematologica. 2004;89(7):832–6.

59. Calvo-Villas JM, Alegre A, Calle C, et al. Lenalidomide is effective for extramedullary disease in relapsed or refractory multiple myeloma. Eur J Haematol. 2011;87(3):281–4. doi: 10.1111/j.1600-0609.2011.01644.x.

60. Short KD, Rajkumar SV, Larson D, et al. Incidence of extramedullary disease in patients with multiple myeloma in the era of novel therapy, and the activity of pomalidomide on extramedullary myeloma. Leukemia. 2011;25(6):906–8. doi: 10.1038/leu.2011.29.

61. Muchtar E, Gatt ME, Rouvio O, et al. Efficacy and safety of salvage therapy using Carfilzomib for relapsed or refractory multiple myeloma patients: A multicentre retrospective observational study. Br J Haematol. 2016;172(1):89–96. doi: 10.1111/bjh.13799.

62. Zhou X, Fluchter P, Nickel K, et al. Carfilzomib Based Treatment Strategies in the Management of Relapsed/Refractory Multiple Myeloma with Extramedullary Disease. Cancers (Basel). 2020;12(4):1035. doi: 10.3390/cancers12041035.

63. Chng WJ, Goldschmidt H, Dimopoulos MA, et al. Carfilzomib-dexamethasone vs bortezomib-dexamethasone in relapsed or refractory multiple myeloma by cytogenetic risk in the phase 3 study ENDEAVOR. Leukemia. 2017;31(6):1368–74. doi: 10.1038/leu.2016.390.

64. Jimenez-Segura R, Fernandez De Larrea C, Cibeira M, et al. Efficacy of Novel Agents on Soft-Tissue Plasmacytomas in Patients with Relapsed Multiple Myeloma. Blood. 2016;128(22):5709. doi: 10.1182/blood.v128.22.5709.5709.

65. Wu P, Davies FE, Boyd K, et al. The impact of extramedullary disease at presentation on the outcome of myeloma. Leuk Lymphoma. 2009;50(2):230–5. doi: 10.1080/10428190802657751.

66. Gagelmann N, Eikema D-J, Iacobelli S, et al. Impact of extramedullary disease in patients with newly diagnosed multiple myeloma undergoing autologous stem cell transplantation: a study from the Chronic Malignancies Working Party of the EBMT. Haematologica. 2018;103(5):890–7. doi: 10.3324/haematol.2017.178434.

67. Tsang RW, Campbell BA, Goda JS, et al. Critical Review Radiation Therapy for Solitary Plasmacytoma and Multiple Myeloma: Guidelines From the International Lymphoma Radiation Oncology Group Radiation Oncology. Int J Radiat Oncol Biol Phys. 2018;101(4):794–808. doi: 10.1016/j.ijrobp.2018.05.009.

68. Ailawadhi S, Frank R, Ailawadhi M, et al. Utilization of radiation therapy in multiple myeloma: trends and changes in practice. Ann Hematol. 2021;100(3):735–41. doi: 10.1007/s00277-020-04371-1.

69. Rades D, Conde-Moreno AJ, Cacicedo J, et al. Excellent outcomes after radiotherapy alone for malignant spinal cord compression from myeloma. Radiol Oncol. 2016;50(3):337–40. doi: 10.1515/raon-2016-0029.

70. Gaube A, Nica SG, Dobrea C, et al. Radiation response of soft-tissue extramedullary plasmacytoma in multiple myeloma—A case report. Clin Case Reports. 2021;9(11):e05084. doi: 10.1002/ccr3.5084.

71. Goranova-Marinova V, Yaneva M, Deneva T, et al. Multiple myeloma with advanced bone disease and low tumor burden – different clinical presentation but similar outcome after bortezomib-based therapy and radiotherapy. Acta Clin Croat. 2017;56(2):262–8. doi: 10.20471/acc.2017.56.02.09.